PDF2. Pericoronarite, Tasca parodontale con Ascesso.

A) Pericoronarite e tasca parodontale.

E' l'infezione del tessuto gengivale della **sacca pericoronale gengivale** (circostante alla corona del dente del giudizio), in corso di eruzione. Tipica della **seminclusione gengivale comunicante**, vedi sotto alcuni casi.
L'infezione **può essere modicamente dolorosa**, e allora con **sciacqui antisettici** (clorexidina, 0,12%), e sciacqui **antiinfiammatori analgesici** (benzidamina, flurbiprofen) e curando attentamente **l'igiene** con lo **spazzolino monociuffo/elettrico a testina rotante,** il problema **può forse risolversi** se il dente del giudizio è ben orientato ed ha possibilità di erompere correttamente.
Se però il **dolore è importante,** occorre procedere con la **terapia antibiotica e antiinfiammatoria per via orale** se vogliamo **aspettare la completa eruzione del dente (giovane età).**
Ma **nel 90 % la evoluzione è verso la estrazione,** dato che la completa eruzione non si completerà e **la pericoronarite si evolverà in ascesso.**
Una forma di pericoronarite "fisiologica" la **disodontiasi** si può dire quella temporanea del momento in cui il bambino "mette i denti o di latte o definitivi" fase se asintomatica chiamata dell'**esodontiasi**.

Caso 1.

Sopra. Il dente del giudizio è erotto parzialmente, è cioè in **inclusione gengivale parziale, comunicante:** coperto per metà dalla gengiva, al di sotto della quale colonizzano i batteri.
Anche se attualmente non infetto, perché pulitissimo, la probabilità di evoluzione della **pericoronarite in ascesso parodontale è alta**:
l'estrazione è consigliata.

Caso 2.

Sopra. La radiografia evidenzia come la corona sia parzialmente erotta (fuori gengiva) sul davanti, **parzialmente infraossea davanti e completamente infraossea sul dietro**. **Essendo comunicante, si ha la pericoronarite ma sicuramente evolverà in ascesso sul versante posteriore)**: **estrazione consigliata/spesso richiesta!**.

Caso 3.

Sinistra. Si vede la **gengiva sollevata** dalla sacca pericoronale della testa del **dente del giudizio sottostante non visibile**, **comunicante e**

causante una dolorosa pericoronarite, con evoluzione in ascesso e trisma, la detersione è difficilissima.
Destra: la radiografia prima dell'estrazione.

Sinistra: la radiografia dopo l'estrazione.
Destra: 7 mesi dopo l'estrazione del dente del giudizio, il secondo molare ha una parete posteriore ben detergibile con lo spazzolino monociuffo/elettrico, senza filo interdentale! .

Caso 4.

Il dente è in inclusione gengivale comunicante, e presenta una pericoronarite, complicata in ascesso parodontale, con abbondante pus che fuoriesce con la spremitura dei tessuti, e presenza di trisma (la bocca non si apre). Terapia: antibiotici e antiinfiammatori per 6 giorni e poi, risolto il **trisma, la paziente** potrà aprire la bocca: **estrazione.**

Caso 5.

Dopo **anni di ascessi**, controllati con antibiotici e antiinfiammatori, all' **ennesimo ascesso** si è aggiunto **un altro dolore molto più lancinante**: **la pulpite** causata dalla **carie penetrante** nella piccolissima porzione di corona extragengivale. Terapia: **estrazione.**

L'incisione è stata iniziata e si intravede il resto della corona del dente del giudizio (freccia azzurra).

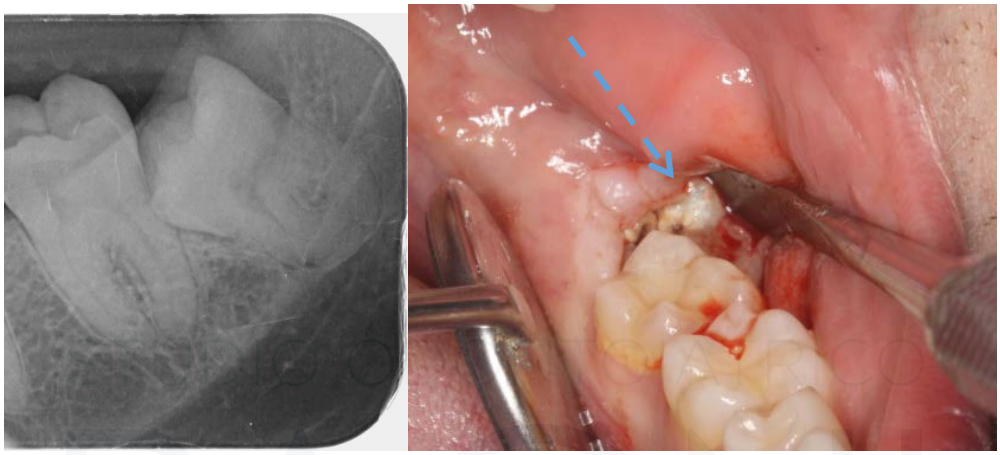

2) Ascesso nella tasca parodontale.

Evoluzione quasi sempre della pericoronarite, consiste **nell' infiammazione grave (purulenta) della tasca parodontale davanti al dente del giudizio ovvero nei veri distretti affetti da parodontite: cioè l'ascesso.**

La sintomatologia è tipica degli ascessi: **rossore, edema (gonfiore), pus, calore della zona, dolore controllabile con antibiotici e antiinfiammatori, e ben identificato dal paziente** (**differentemente dal dolore da pulpite** diffuso a metà faccia, non ben identificabile, **non controllabile con antibiotici** e antiinfiammatori).

Nell'ascesso del dente del giudizio si associa spesso il trisma, (limitazione dell'apertura della bocca, vedi PDF3).

L'ascesso parodontale si differenzia da un altro e più frequente tipo di ascesso, **l'ascesso endodontico,** che si origina **nella profondità dell'osso in corrispondenza dell'apice della radice in seguito alla**

morte della polpa dentale (nervo) e non dalla tasca parodontale o dal sacco pericoronale, come nell'asceso parodontale.
(vedi a Devitalizzazioni. PDF 1 bis).

L'ascesso può complicarsi con il **flemmone, la cellulite**, infezioni molto estese del distretto che, nel caso di un **ascesso del dente del giudizio superiore, possono causare complicanze neurologiche anche gravissime (ascesso del cervelletto per esempio).**

Caso 6.

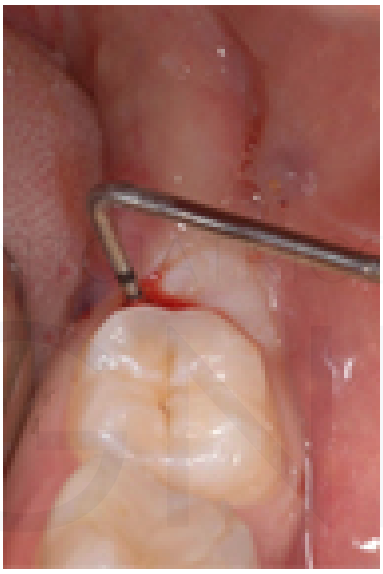

Sopra a sinistra. Inizio del sondaggio, si vedono le tacche nere dei 5, 10 e 15 millimetri.
Sopra a destra. La sonda scende fino a **11 millimetri nel sacco pericoronale / tasca del dente del giudizio inferiore sinistro.**

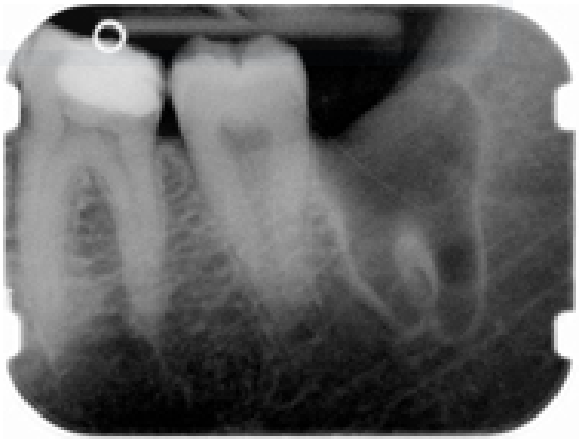

Sopra a sinistra. **Radiografia prima** dell'estrazione.
Sopra a destra. **Radiografia dopo** l'estrazione. Presumibilmente la guarigione sarà ottima per il dente residuo il 7°, che non ha perduto osso dietro.

Caso 7.

A sinistra. La paziente riferisce di una lunga storia di ascessi trascinata con **ripetuti cicli di antibiotici (circa 8 anni).**
A destra. Al sondaggio si evidenzia una tasca parodontale di **15 millimetri** interdentale **tra il dente del giudizio e l'antistante 7°**.

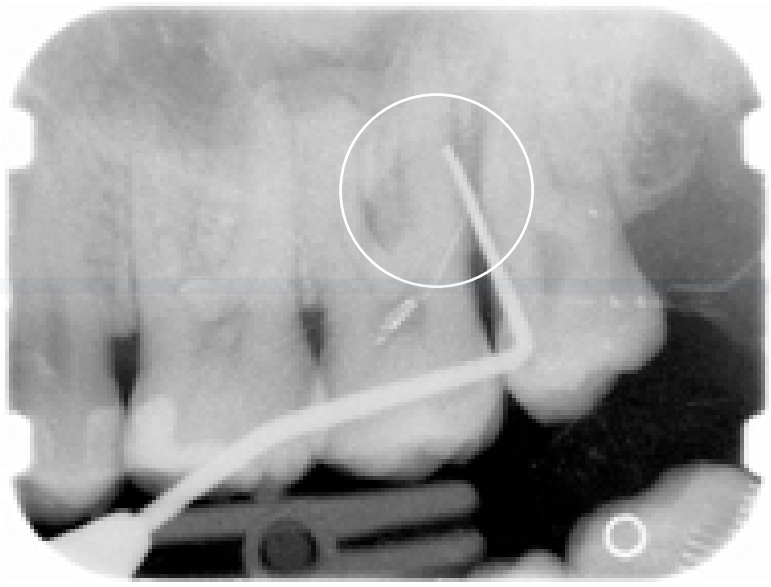

Sopra. La radiografia, evidenzia come la lesione ossea della tasca parodontale abbia **distrutto non solo il tessuto osseo davanti al dente del giudizio ma anche il tessuto osseo dietro al 7°** (cerchio bianco). Purtroppo il paziente, **avendo aspettato 8 anni**, perderà probabilmente **ambedue i denti**!

Legge valida per tutti i tipi di ascesso sia parodontale che endodontico:

superata la crisi con gli antibiotici, passare subito all'estrazione in ambedue i casi.

Un ascesso recidiverà sempre, non guarirà mai!

e ad ogni recidiva aumenterà la distruzione ossea e i rischi per la salute in generale.

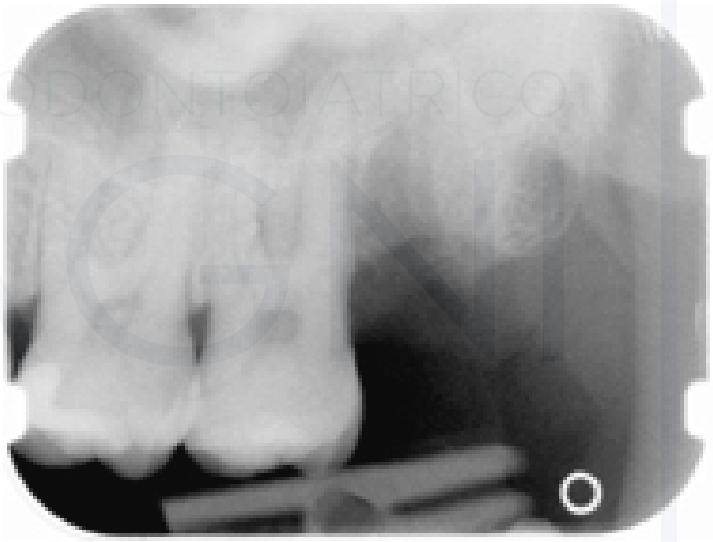

A sinistra La estrazione è stata effettuata. Si vede il **tartaro color rosso /marrone adeso alla superficie posteriore del 7°** (come era adeso anche alla superficie anteriore del dente del giudizio estratto), **la causa degli ascessi.**

Radiografia a destra. Il dente del giudizio è stato estratto, permane una grossa lesione ossea, e la **detratrasi della superficie posteriore del 7° è obbligatoria**, ma il risultato non è predicibile.

Commento: se il dente il dente 2.8 fosse stato estratto 8 anni prima, al primo /secondo ascesso cioè, si sarebbe potuto salvare l'osso dietro al dente 2.7, evitandone la successiva estrazione.