

## PDF 6. Quando il dente del giudizio non va estratto perché potrebbe oppure e' utile.

Se un dente del giudizio è sano e cioè, non è affetto da:

- **parodontite** incurabile
  - **malattia cariosa** non curabile
  - **non provoca dolori gnatologici,**
  - **ha il dente opposto con cui masticare**
  - **non provoca patologie (carie o tasca parodontale al dente antistante (il 7°),**
- pur non essendo indispensabile alla masticazione,**  
**NON DEVE ESSERE ESTRATTO (potrebbe essere utile in futuro).**

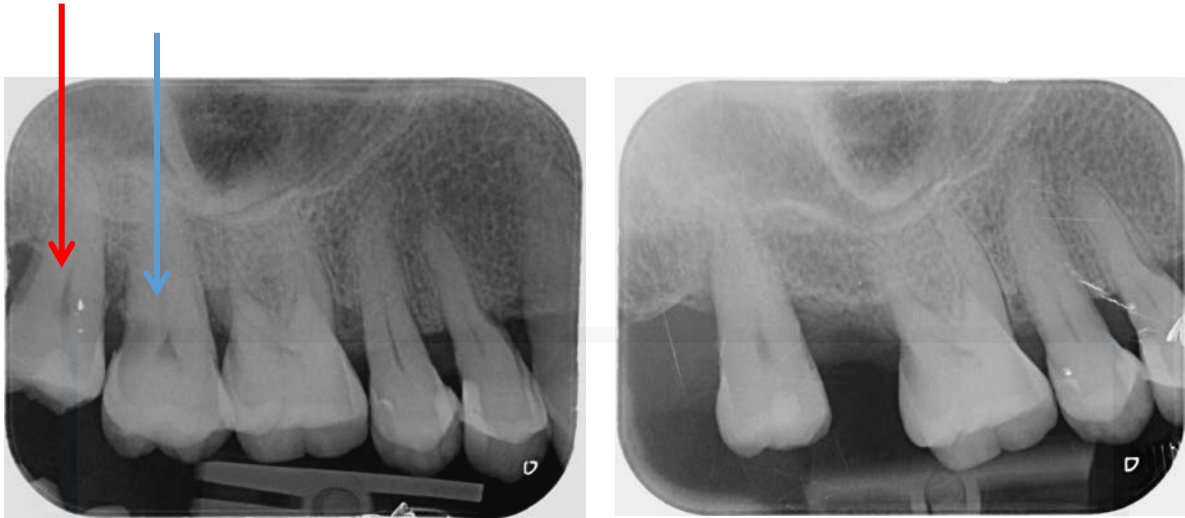Esistono infatti **situazioni nelle quali**, essendo stato estratto il molare antecedente (il 7°), oppure ambedue i molari (6° e 7°), o addirittura anche i premolari (5°, 4°), **la presenza del dente del giudizio si è rivelata preziosa:**

- per appoggiare una **protesi fissa**, cioè un ponte tra il dente del giudizio ed un dente anteriore oppure
- **removibile** (una protesi removibile scheletrata).

Si tratta ovviamente di **pazienti che non hanno la possibilità di sostituire i denti molari / premolari mancanti mediante protesi fisse sostenute da impianti** (oggi la prima scelta), per:

- condizioni di salute generali non adatte,
- per motivi anatomici (mancanza di osso adeguato),
- per motivi psicologici (paura degli impianti),
- per motivi economici.

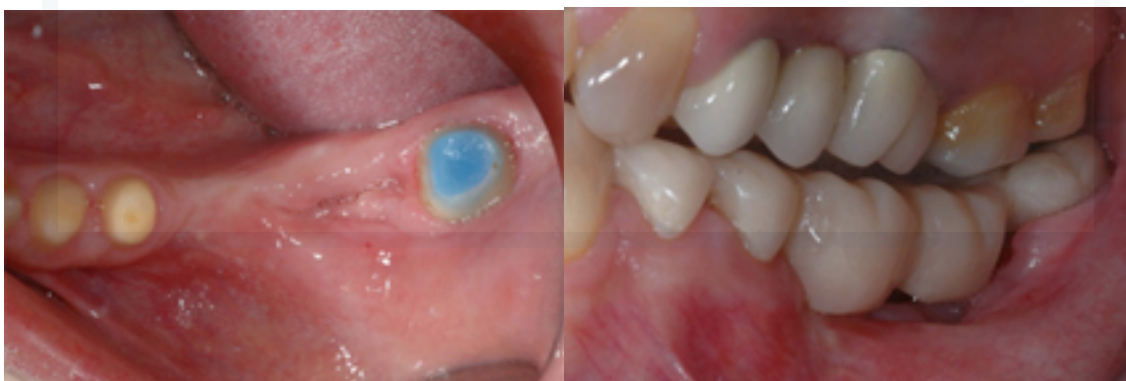## Caso 0.



**A sinistra.** La paziente aveva una pulpite (**dolore insopportabile**) sul **dente 17,**( **freccia blu**), quello davanti al dente del giudizio, dente 18 (freccia rossa).

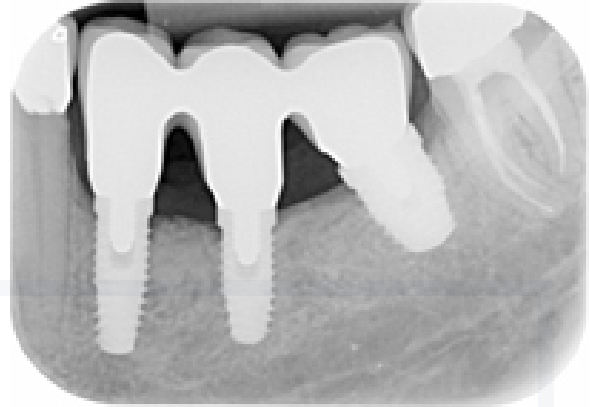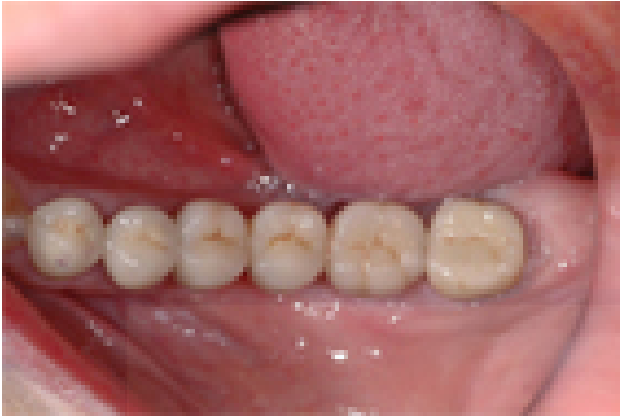**A destra.** Invece di devitalizzare, ricostruire e incapsulare il dente 17, si è proceduto alla sua **estrazione**, mentre il **dente del giudizio, che era sanissimo e masticava col dente del giudizio inferiore, è stato lasciato**, Il dente estratto sarà sostituito con un impianto, oppure con un ponte.

## CASO 1.



**A sinistra.** Prezioso dente del giudizio inferiore di sinistra che supporterà un ponte provvisorio fisso in attesa della osteointegrazione dei tre impianti inseriti nello spazio senza denti.

**A destra.** Il ponte provvisorio di 5 denti.



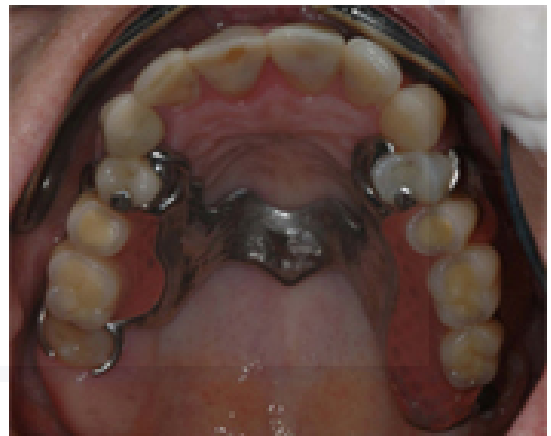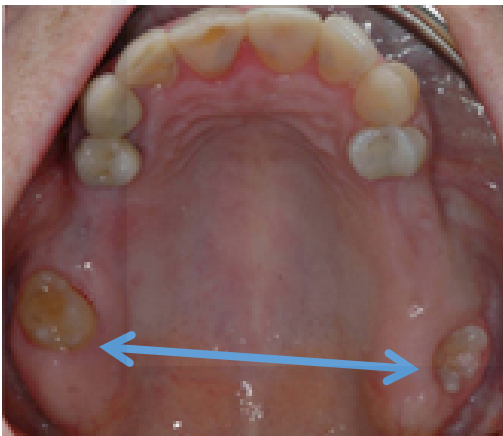
**A sinistra.** Il ponte definitivo, cioè la protesi fissa ancorata su **due** premolari, tre impianti, dente del giudizio.

**A destra.** Radiografia del ponte su tre impianti e, dell'ora meno indispensabile dente del giudizio, che varrà comunque mantenuto.

STUDIO ODONTOIATRICO

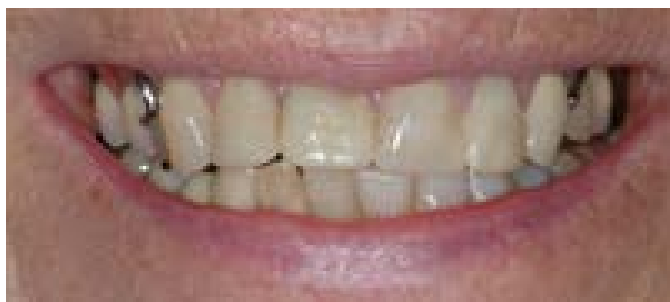PAGNI

## CASO 2.



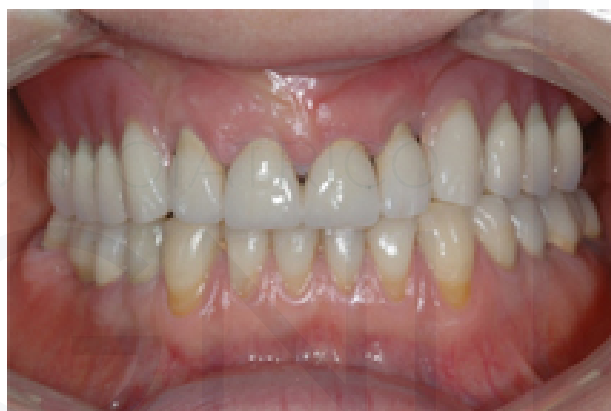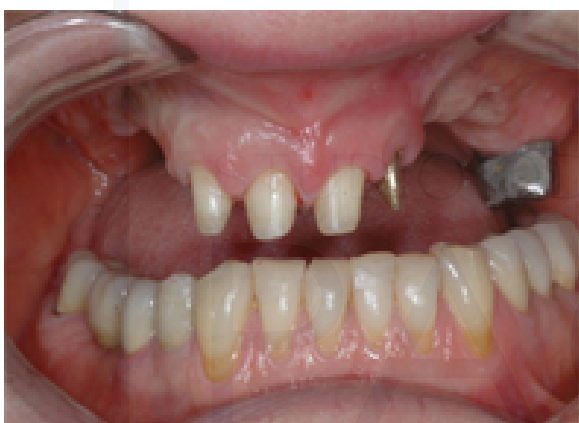**A sinistra.** I denti del giudizio, prima in leggera inclusione gengivale, sono stati evidenziati chirurgicamente: ora possono essere utili!

**A destra.** Infatti servono di valido appoggio, assieme agli anteriori, e alla barra palatale per la protesi removibile.



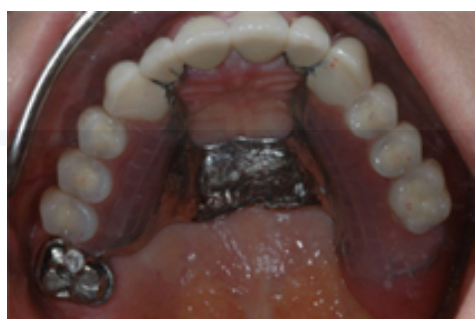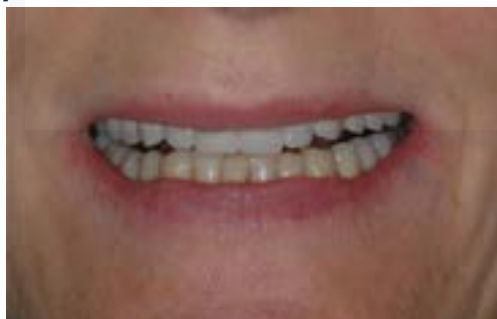La protesi removibile in bocca. **La paziente, con una spesa minimale, sarà in grado di masticare tranquillamente.**

### CASO 3.



**A sinistra.** I denti a disposizione sono solo **4 davanti**, ma posteriormente il dente del giudizio darà un **appoggio utilissimo**.

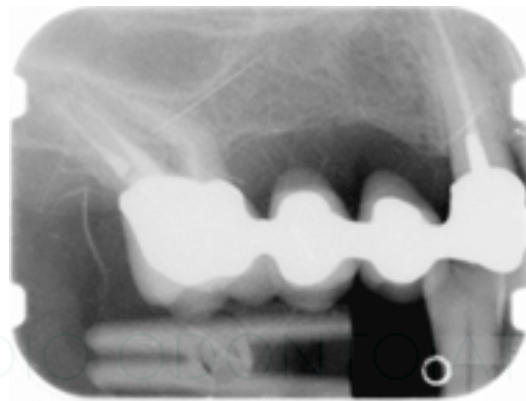
**A destra.** Le protesi viste dal lato frontale. Si vedono i **4 denti anteriori fissi in ceramica su metallo**, non si vedono gli invisibili attacchi estetici della **protesi removibile**.



**A sinistra.** Un sorriso per evidenziare la assoluta non visibilità degli **attacchi estetici mascherati internamente**.

**A destra.** Visione palatale della **protesi fissa sui 4 denti in metallo / ceramica davanti e il dente del giudizio (protesizzato in più sicuro metallo data la zona non visibile esteticamente)** ottimo sostegno assieme alla **barra palatale, fondamentale supporto per gli 8 denti in resina removibili.** (vedi Estetica PDF4).

## CASO 4.



**Sopra.** Questo paziente aveva un **dente del giudizio**, in alto a destra molto dolente. Dopo una **non facile devitalizzazione** data sia dalla curvatura della radice che dalla posizione posteriore, abbiamo ottenuto un **ottimo pilastro** per sostenere un **ponte fisso** che, **sostenuto anche dai due premolari anteriori**, permetteva al paziente di avere **tutti i denti fissi nella mascella.**