

PDF 6. Quando il dente del giudizio non va estratto perché utile.

Se un dente del giudizio è sano e cioè, non è affetto da:

malattia parodontale, incurabile

malattia cariosa, non curabile e

non provoca danni gnatologici, **avendo il dente antagonista,**

non provoca patologie al dente antistante (il 7°),

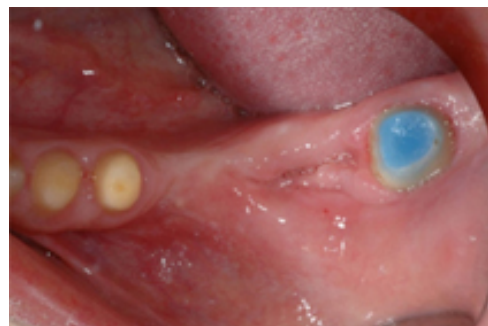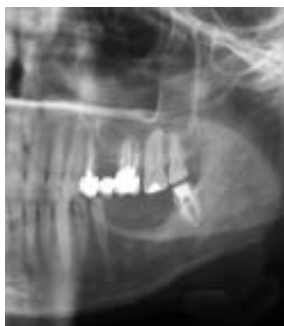pur non essendo indispensabile alla masticazione,

NON DEVE ESSERE ESTRATTO (potrebbe essere utile in futuro).

Esistono infatti **situazioni nelle quali**, essendo stato estratto il molare antecedente (il 7°), oppure ambedue i molari (6° e 7°), o addirittura anche i premolari (5°, 4°), **la presenza del dente del giudizio si è rivelata preziosa**, per appoggiare una **protesi fissa**, cioè un ponte tra il dente del giudizio ed un dente anteriore oppure **removibile** (una protesi removibile scheletrata).

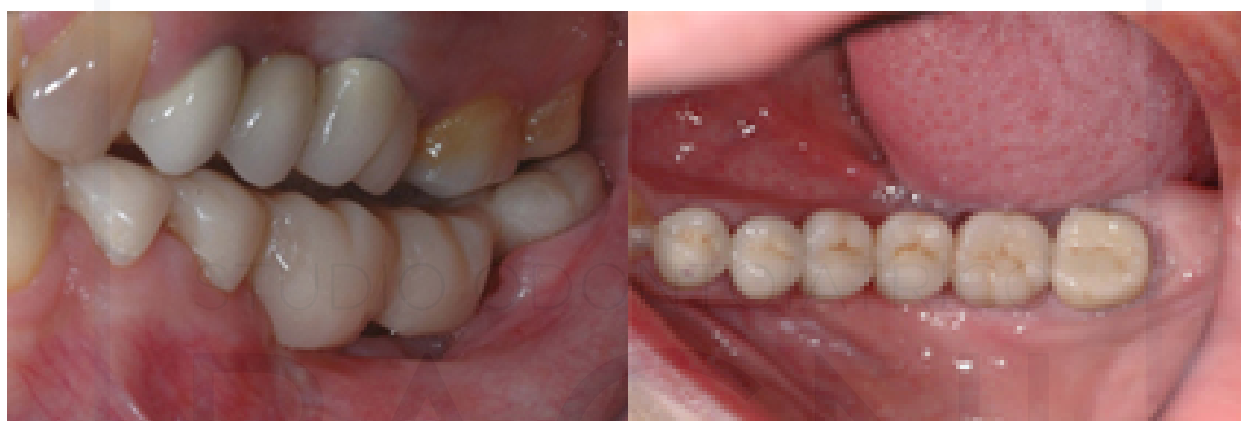Si tratta ovviamente di pazienti che non hanno la possibilità di sostituire i denti molari / premolari mancanti mediante protesi fisse sostenute da impianti (oggi la prima scelta), o per motivi biologici (mancanza di osso adeguato), o per motivi psicologici (paura degli impianti), oppure ahimè per motivi economici.

CASO 1.



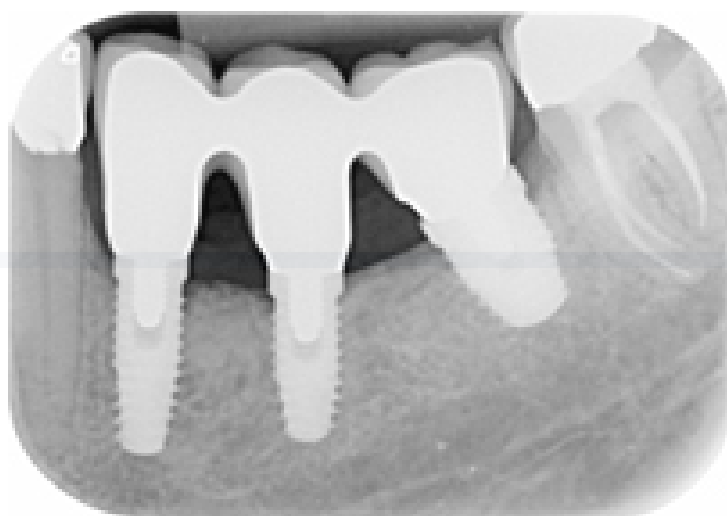
RX a sinistra. La paziente alla conclusione della devitalizzazione e ricostruzione del **prezioso dente del giudizio inferiore di sinistra**, al momento della preparazione del ponte provvisorio.

A destra. Il dente del giudizio (3.8), ricostruito con resina azzurra, preparato assieme al canino (3.3) e il primo premolare (3.4) per ricevere una **protesi provvisoria fissa, in attesa della osteointegrazione dei tre impianti inseriti nello spazio senza denti.**



A sinistra. Il **ponte provvisorio**, ancorato al prezioso **dente del giudizio**.

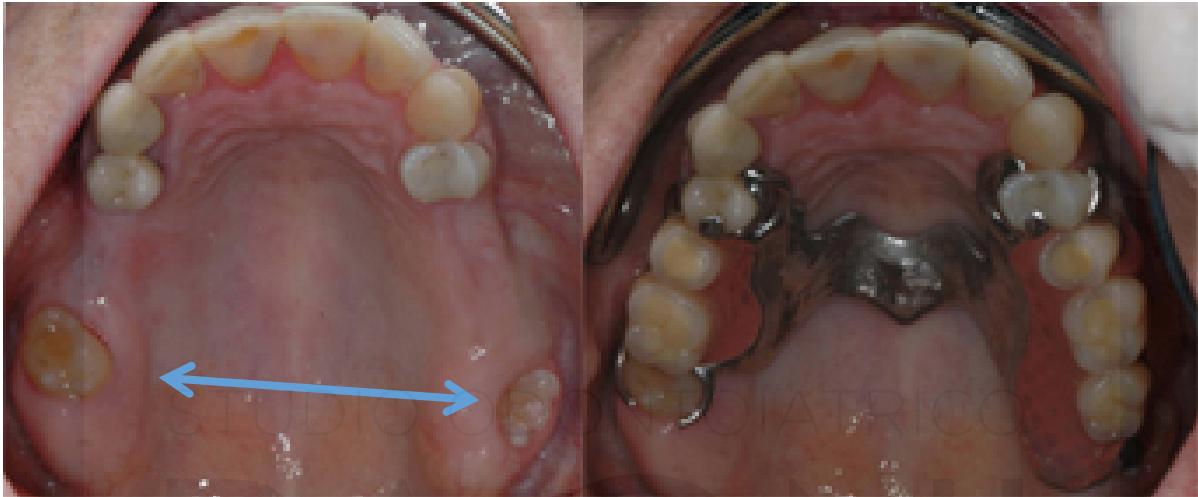
A destra. Il ponte definitivo, cioè la protesi fissa ancorata su due premolari, tre impianti, **dente del giudizio**.



Radiografia di controllo della protesi fissa che è ancorata:
- sul **dente del giudizio devitalizzato (3.8)**,

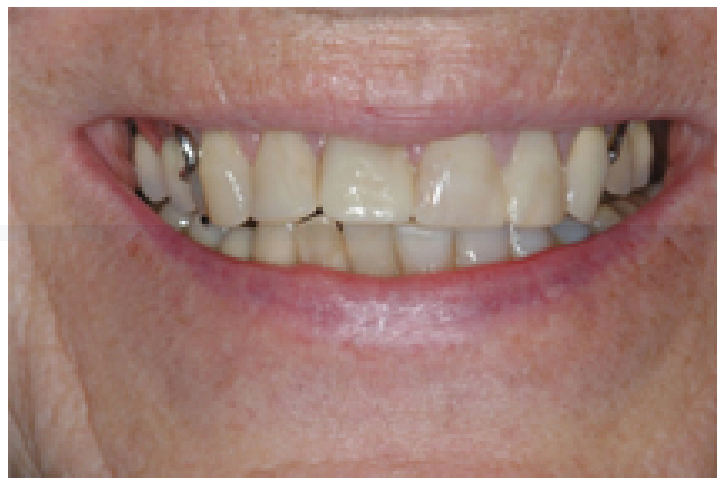- sui **3 impianti** (3.7, 3.6, 3.6 cioè 3 impianti per sostituire 2 molari) e infine
- sui **due denti premolari** (3.5 e 3.4), dove prima avevamo il ponte provvisorio di 5 denti.

CASO 2.



A sinistra. I denti del giudizio, prima inclusi sottogengiva, cioè non visibili, sono stati esposti chirurgicamente.

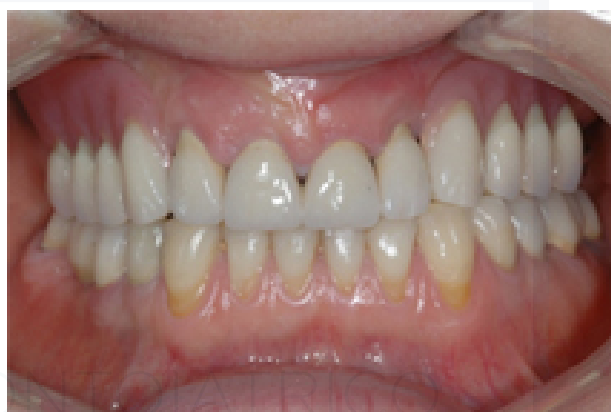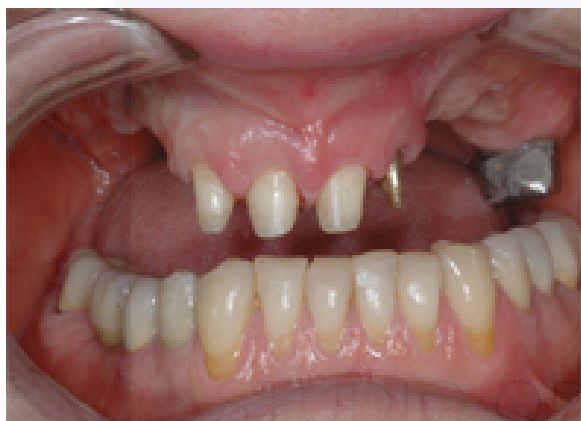A destra. Ora servono di valido appoggio, assieme agli anteriori, e alla barra palatale per la protesi removibile.



La protesi removibile in bocca. La paziente, con una spesa minimale, sarà in grado di masticare tranquillamente.

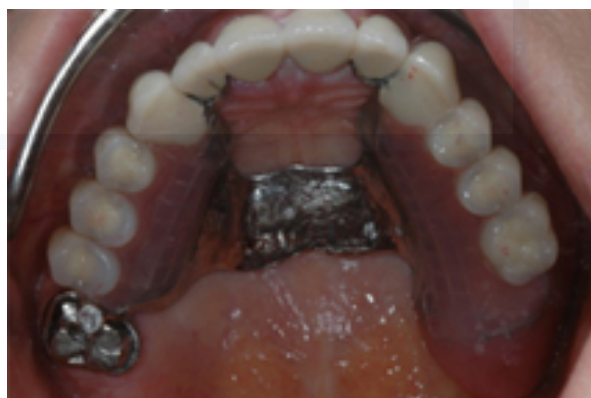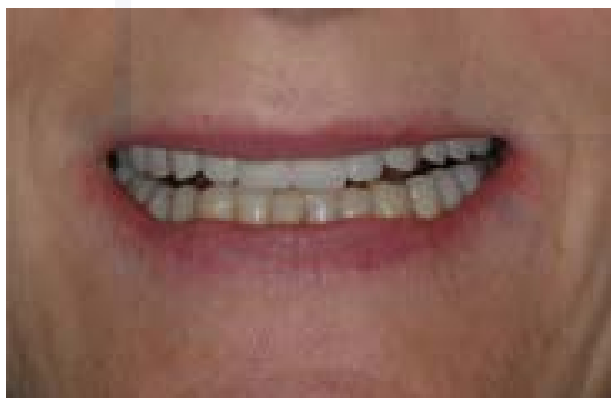CASO 3.

Progetto: una protesi fissa sui 4 denti anteriori e una protesi scheletrata removibile ancorata con **attacchi estetici ai 4 denti anteriori (vedi Estetica PDF4)** ma anche al **prezioso dente del giudizio 2.8**.



A sinistra. I denti a disposizione sono solo **4 davanti**, ma posteriormente **il dente del giudizio darà un appoggio utilissimo**.

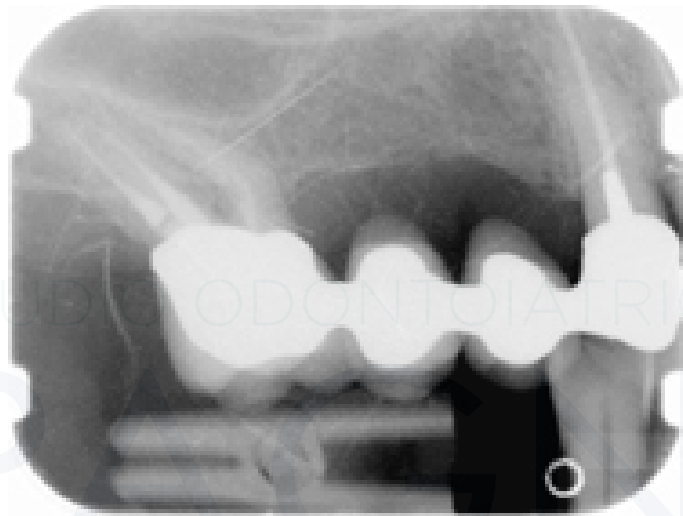
A destra. Le protesi viste dal lato frontale. Si vedono i **4 denti anteriori fissi in ceramica su metallo**, non si vedono le femmine linguali nelle quali si inseriscono gli attacchi maschi linguali della restante protesi removibile, i cui denti in resina, montati su una sella di resina rosa, sono pressoché indistinguibili dagli anteriori in ceramica.



A sinistra. Un sorriso per evidenziare la assoluta non visibilità degli attacchi estetici mascherati internamente.

A destra. Protesi fissa su **4 denti in metallo / ceramica davanti e 1 dente del giudizio (protesizzato in più sicuro metallo data la zona non visibile esteticamente)** ottimo sostegno assieme alla **barra palatale fondamentale supporto per gli 8 denti in resina removibili.**

CASO 4



Sopra. Questo paziente aveva un **dente del giudizio**, in alto a destra molto dolente. Dopo una **non facile devitalizzazione** data dalla curvatura della radice, abbiamo ottenuto un ottimo pilastro per sostenere un ponte fisso che, sostenuto anche dai due premolari anteriori, permetteva al paziente di avere **tutti i denti fissi nella mascella.** Forse in futuro farà anche impianti nelle zona intermedia.