PDF 1.

In questo file parleremo delle malattie della polpa dentale e dell'importanza dell'applicazione della diga, prima di effettuare un trattamento endodontico, una devitalizzazione.

L' Endodonzia ortograda, cioè per la **via corretta passando dal centro della corona del dente,** per accedere alla radice e rimuovere il nervo malato, è quella importantissima parte dell'Odontoiatria Conservativa che **tratta** le **patologie della polpa dentale** (nervo), **che sono le più frequenti cause di dolore che portano il paziente dal dentista** cioè:

- la **pulpite e**
- la **necrosi pulpare** (la morte della polpa) le cui conseguenze sono:
- **il granuloma,**
- **la cisti endodontica,**
- **l'ascesso endodontico.**

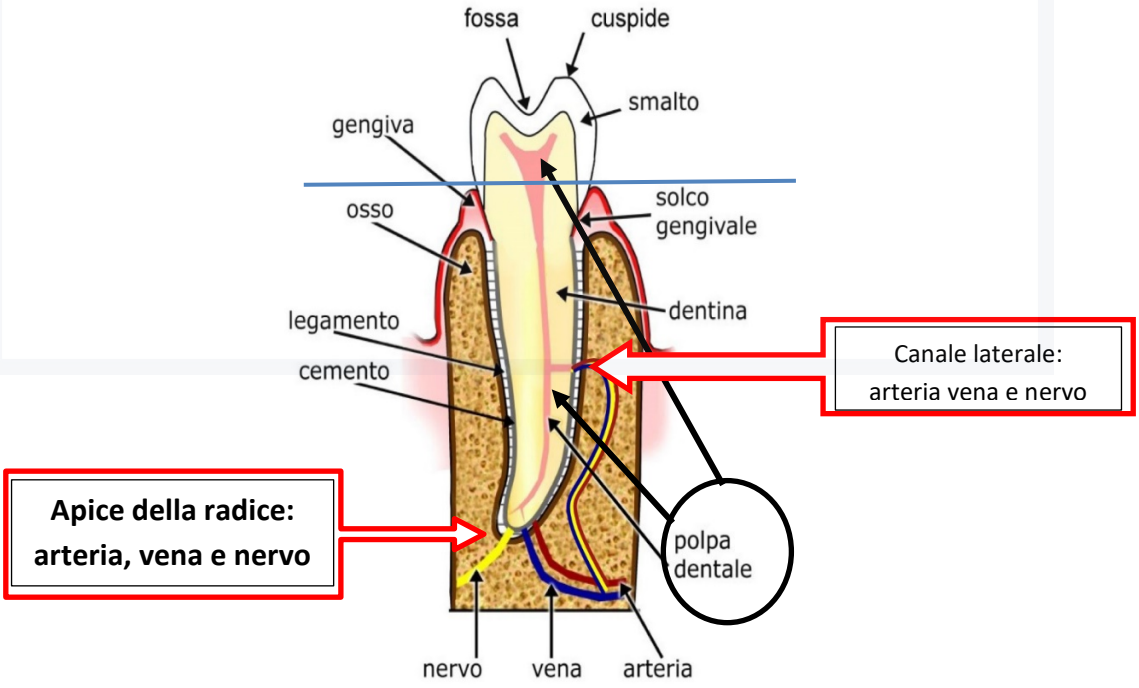

Le altre frequenti cause di dolore odontoiatrico sono **l'ascesso parodontale** (vedi a Prevenzione: la Parodontite), **i dolori muscolari e i dolori articolari** (vedi a Terapie: Gnatologia).

Nello schema soprastante vediamo come **la polpa dentale si distingue in "coronale" (la parte alta nella corona del dente, sopra alla riga blu), e "radicolare" (la parte bassa nella radice, sotto alla riga blu).**

La polpa dentale situata **all'interno del dente**, disegnata in **rosa** nello schema, è un **tessuto molle** al quale arrivano **attraverso l' apice della radice** e nel 30% dei denti anche **attraverso i canali laterali**:
- un'**arteriola** (afflusso del sangue),
- una **venula** (deflusso del sangue) e
- un **piccolo filamento nervoso** (**minuscolo ma cattivissimo**) che riferisce al cervello la **sensibilità termica**, **chimica, propriocettiva e soprattutto dolorifica.** .

Premessa: Facendo una prevenzione corretta, (vedi Prevenzione PDF 4, 5, 7, 7bis, 8, 9 e 10), **la carie** (per i traumi purtroppo non è possibile la prevenzione!) **non dovrebbe né esistere, né mai penetrare nella polpa dentale (nel nervo), cioè allo stadio 4** come vedremo avanti.

La **carie** dipende dalla **placca batterica** che attecchisce:

1) nella profondità delle **fosse delle superfici masticatorie,** (è quindi **visibile e sondabile**), proteggibili con le sigillature,
2) **al colletto dei denti,** (è quindi **visibile e sondabile)**
3) ma essenzialmente **nel punto di contatto tra due denti, dove nascono circa il 70% delle carie,** purtroppo **non visibili e non sondabili e reperibili solo con le radiografie di controllo nel corso delle visite, e delle sedute di richiamo dall'igienista**.

Classificazione dei 4 stadi della carie (o delle fratture) in base alla profondità.

1) **piccole,** superficiali nello smalto e
2) **medie,** più profonde nello smalto e nell'inizio della dentina.

Terapia: ripulitura del tessuto cariato (rammollito), disinfezione, e poi si pratica un'otturazione / ricostruzione piccola o media (vedi PDF Otturazioni e Ricostruzioni)

La sintomatologia (talora assente) **varia da persona a persona:**

- da leggerissima, a leggera, a forte sensibilità al freddo o allo zucchero,
- dolore vago alla masticazione**.**

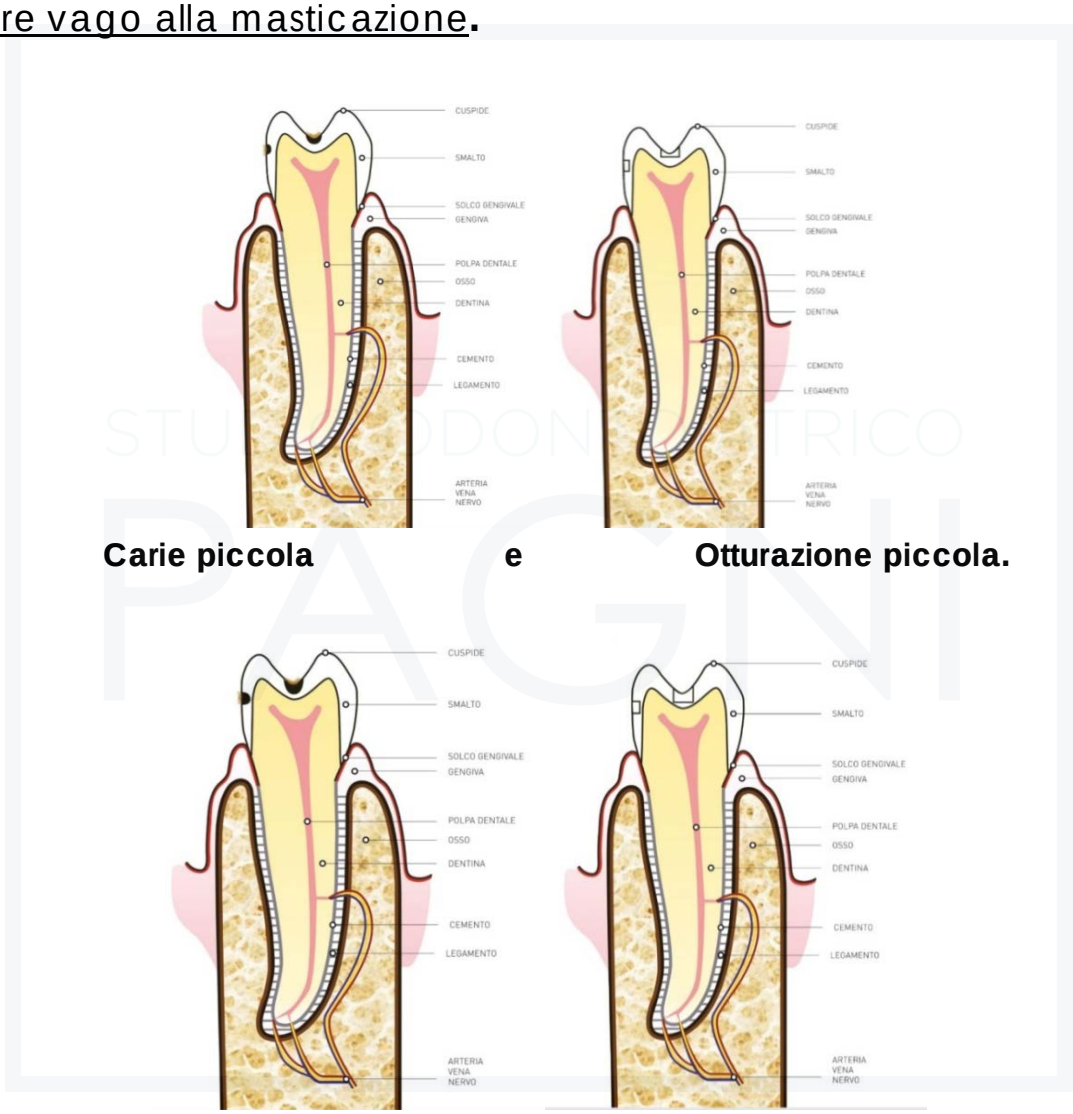

Carie piccola e Otturazione piccola.

Carie media e Otturazione media

3) Profonde ma non penetranti, hanno sfondato la smalto, penetrando nella dentina profondamente, ma **non tanto da danneggiare per il momento il nervo.**

Terapia: ripulitura del tessuto cariato (rammollito), disinfezione,

protezione della polpa dentale, otturazione/ricostruzione più grande (vedi Conservativa PDF1 Otturazioni e Ricostruzioni).

.

La sintomatologia (talora assente) varia da persona a persona:

- <u>leggerissima / leggera sensibilità al freddo allo zucchero</u>
- <u>dolore accennato ma talvolta netto alla masticazione</u>**.**

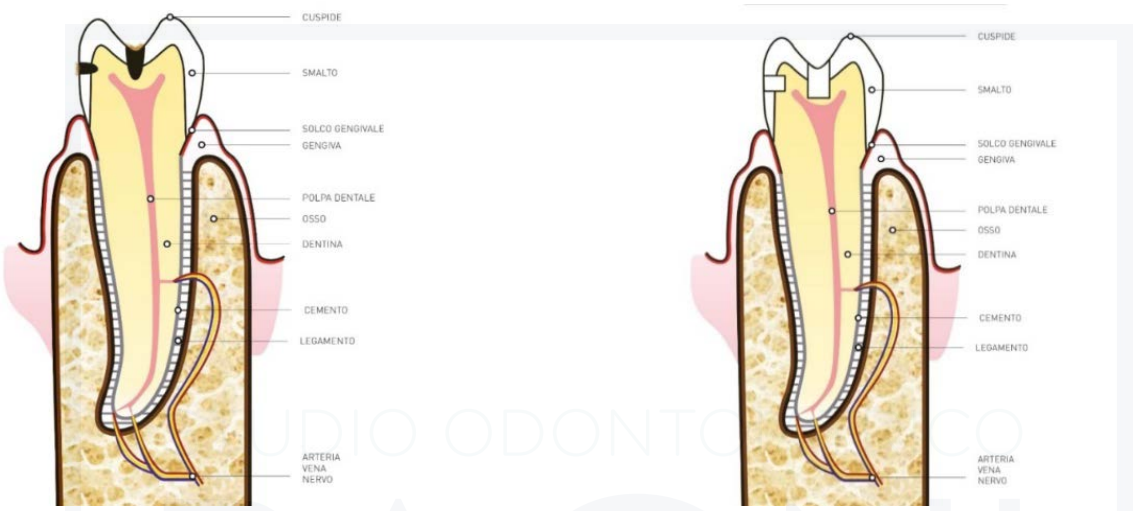

Carie profonda in dentina **e** **Otturazione profonda in dentina**

Comunque le lesioni 1 2 3 possono anche essere del tutto asintomatiche (in casi di soglia del dolore alta).

4) **<u>Grandi o anche piccole, ma profondissime e penetranti.</u>**

La carie o la frattura si sono approfondite molto, sfondando smalto e dentina, e divengono penetranti **<u>nella polpa dentale</u>.**

Ne conseguono o:

a. **la pulpite** (l' infiammazione della polpa),
disegnata in rosso nello schema,
oppure

b. **la necrosi pulpare** (morte della polpa),disegnata in nero nello schema,

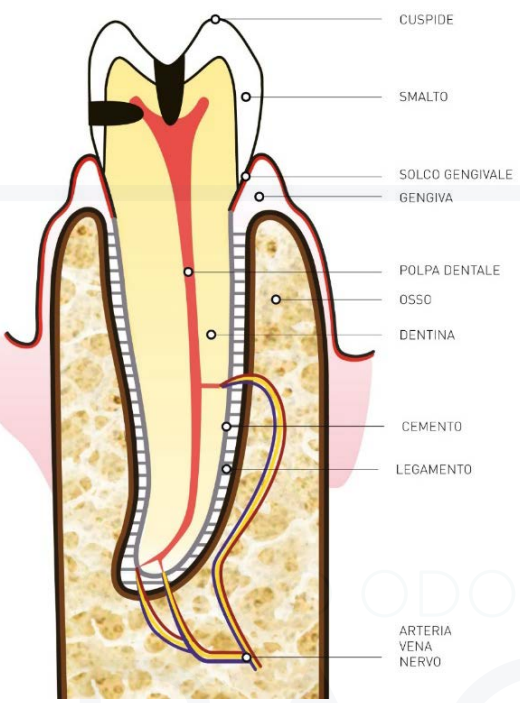

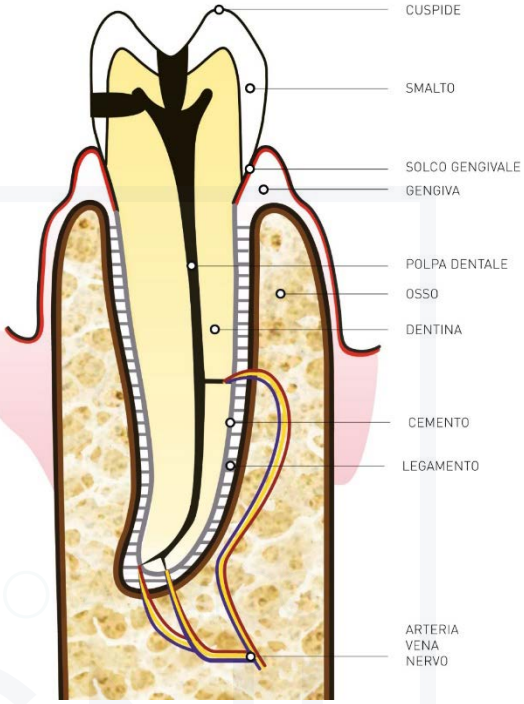

Carie penetrante con pulpite. **Carie penetrante con necrosi.**

La sintomatologia della carie e delle fratture è **logicamente assente,** se la polpa dentale è morta o il dente è già stato devitalizzato precedentemente!!!!

Sintomatologia della pulpite acuta:

- in genere **dolore acutissimo, continuo, non ben localizzabile**, **diffuso** talora **fino all'orecchio, <u>che aumenta quando il paziente si sdraia</u>, oppure beve liquidi freddi.**
Talora questo dolore viene riferito alla arcata antagonista (opposta, non controlaterale!!), perché ambedue l'arcate mascellare e mandibolare è innervata dal **nervo trigemino**, vedi Prevenzione PDF7, La prima visita).

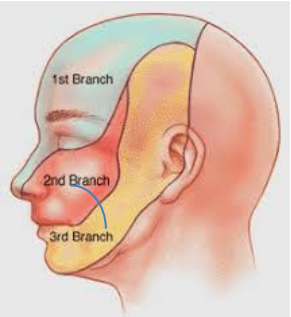

Sintomatologia della pulpite subacuta /cronica:

- sintomatologia <u>subdola, come la carie profonda in dentina</u> ma <u>anche assenza</u> di sintomatologia!
<u>Talora infatti</u> la infiammazione del nervo passa <u>direttamente alla necrosi asettica (senza batteri) o settica (con batteri).</u>

Sintomatologia della necrosi pulpare asettica.

Spesso assente.

Sintomatologia della necrosi pulpare settica/con granuloma e ascesso.

In genere <u>dolore ben localizzabile su uno specifico dente, masticando forte</u> se la necrosi è gangrenosa/settica con produzione di gas e spesso con granuloma e ascesso concomitanti.
Trae sollievo bevendo liquidi freddi (il gas si riduce di volume) e si risolve facilmente come vedremo in PDF1bis con la semplice apertura del dente.

Prima di elencare le terapie in PDF1bis, e PDF2
cioè i trattamenti endodontici delle radici dei denti,
parliamo di una indispensabile premessa:
l'applicazione della diga
senza la quale le terapie non possono essere eseguite.
Vediamo cos'è e a cosa serve la diga.

La diga è **un foglio quadrato di vinile (gomma)**, nel quale vengono fatti dei **fori**, attraverso i quali **si fanno passare il dente o i denti da curare.**
Una volta fatti passare i denti dai fori, il foglio viene bloccato ai denti mediante **uncini metallici e filo interdentale** e sotteso da un **arco metallico** al di fuori del cavo orale.

Il suo scopo è di:

1) mantenere la sterilità all'interno del dente, in quanto usando strumenti sterili, non vogliamo contaminare l'endodonto con i germi della saliva,
2) ma fondamentalmente di garantire la sicurezza del paziente.
Infatti, qualora nel corso della strumentazione un alesatore sfuggisse di mano all'operatore, invece di schizzare in gola per poi essere o deglutito o **incastrandosi in trachea o addirittura nei bronchi provocare danni** anche gravissimi/addirittura irreversibili, **rimbalzerà nella gomma venendo proiettato all'esterno del dente.**

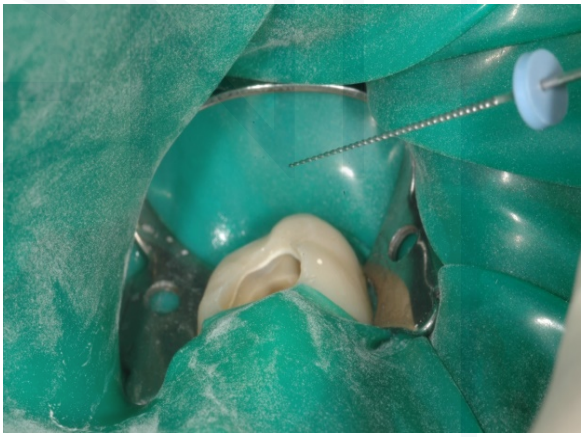

Preferireste che il vostro odontoiatra lavorasse sul **vostro molare**, **vicino alla vostra gola, zona di difficoltoso accesso, con gli alesatori come nella foto di sinistra o come nella foto di destra?**
Il paziente informato, deve chiedere l'uso della diga nel corso di un trattamento endodontico.

Sinistra: preferite che questo **alesatore da endodonzia lungo 3 centimetri fosse utilizzato vicino alla gola, senza essere protetti dalla diga? Oppure protetti dalla diga come nella foto di destra?**

Questi strumenti possono scivolare di mano ma essendo la gola protetta dalla diga, verrebbero proiettati fuori bocca.

L'uso della diga è **indispensabile** anche sui denti anteriori (incisivi, canini),
sede apparentemente più facile e meno pericolosa!

Nel prossimo PDF1bis, avendo dimostrato che l'uso della diga deve precedere qualsiasi tipo di terapia endodontica (devitalizzazione etc.) affrontiamo l'argomento che interessa maggiormente:

Il trattamento endodontico, la devitalizzazione di un dente!