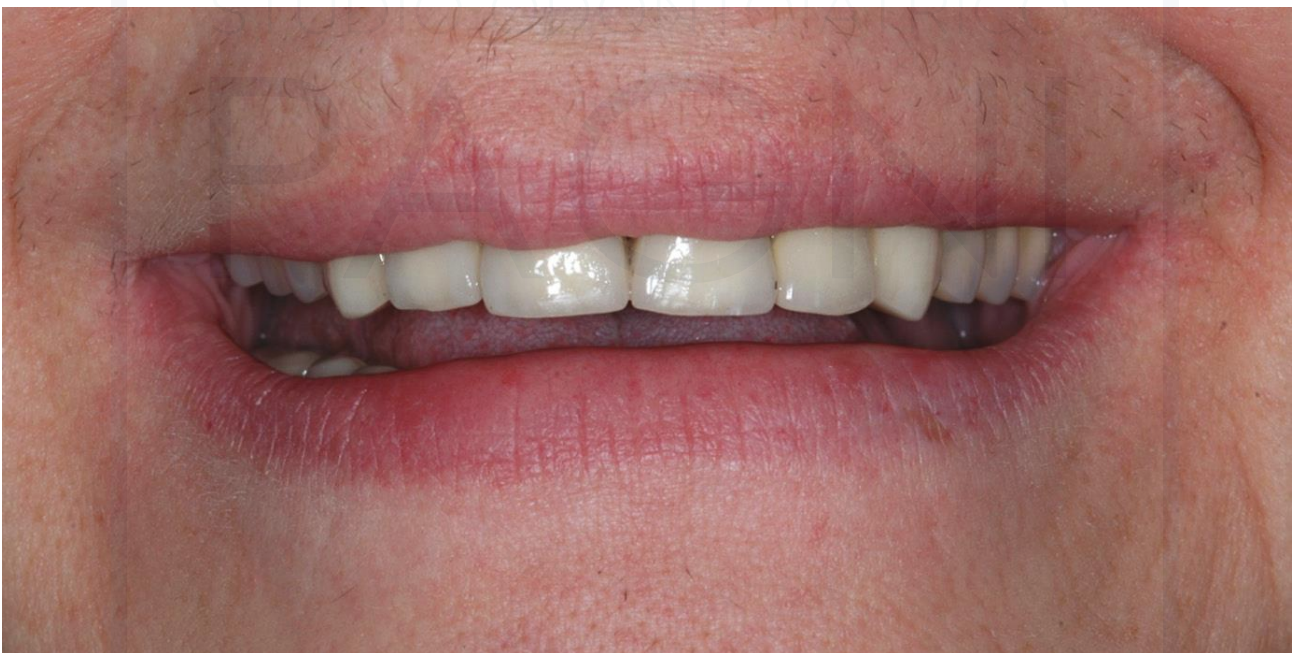

PDF 4. Estetica protesica riabilitativa in pazienti con pochi denti, sani, evitando però gli impianti.

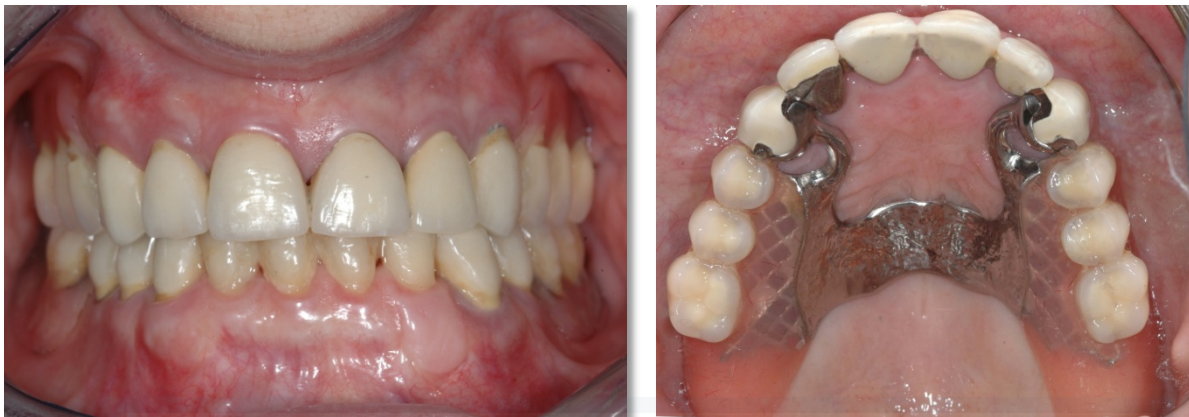
Quando i pazienti restano con pochi denti **parodontalmente sani** (osso sano, assenza di tasche, stabili e robusti, cioè senza parodontite) il caso è relativamente facile.

Caso 1.

Protesi combinata: fissa per i denti residui /removibile **ESTETICA** per i mancanti, eseguita nel **1978** (le immagini iniziali non sono reperibili).



Il sorriso è estetico e le **ceramiche in ottime condizioni**, oggi al controllo nel 2017 a **39 anni** di distanza!



A sinistra. La **protesi ceramo-metallica dei 6 denti anteriori, dopo 39 anni**, non ha avuto alcuna retrazione gengivale (che in caso di recessione gengivale può evidenziare i bordi metallici). Gli **attacchi della protesi removibile non sono visibili!!**.

A destra. La **Protesi removibile estetica** (attacchi non visibili), vista dal palato.

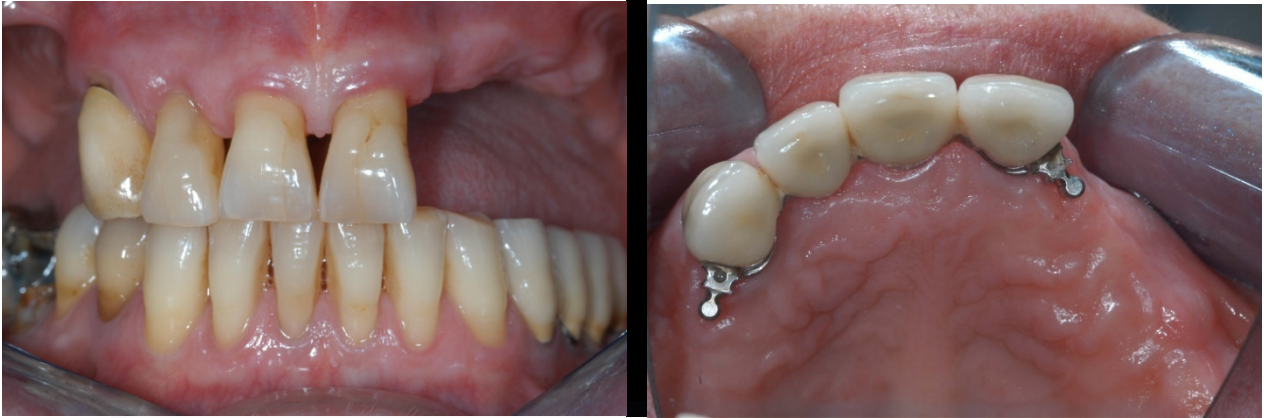
La lunga durata del caso può essere spiegata:

- 1) dalla precisione tecnica dell'esecuzione del lavoro
- 2) dal fatto che il lavoro era sostenuto da denti sanissimi con osso cioè sano senza tasche e quindi stabilissimi!!
- 3) dal fatto che la paziente ha eseguito diligentemente tutte le procedure d'igiene orale (IOMQ e IOMPP), non saltando un appuntamento semestrale di IOMPP per tutti questo periodo.

Caso 2.

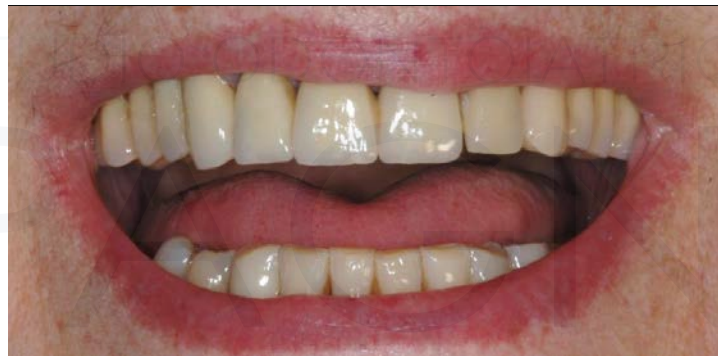Protesi combinata: fissa per i denti residui anteriori / removibile ESTETICA per i posteriori e anteriori mancanti.

In questo caso i denti erano parodontalmente sani, anche se leggermente mobili (erano chiaramente sovraccaricati!), ma le era stato comunque consigliato di estrarli!



Sinistra: **prima**. Restano solo 4 denti!.

Destra: **dopo**. I 4 denti solidarizzati da una Protesi fissa in metallo /ceramica, si sono consolidati, mentre i 9 denti posteriori, come nel caso precedente saranno supportati da una Protesi scheletrata **estetica**.

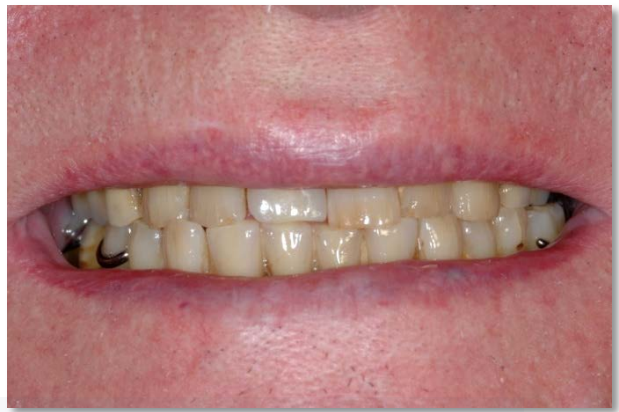
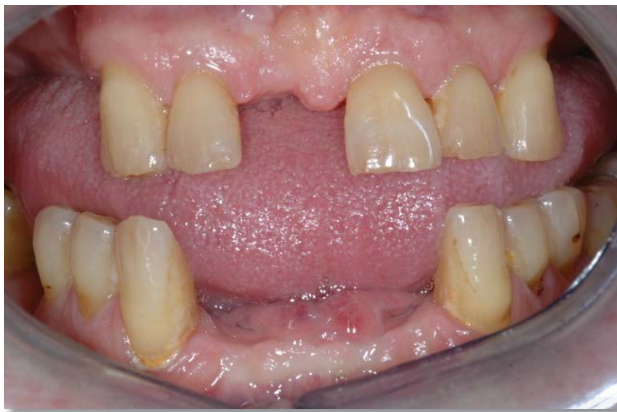
Dopo. 4 denti in ceramica fissi, e nella Protesi removibile, con attacchi estetici, gli altri 9 denti mancanti.

Caso 3.

Non tutti hanno però la possibilità economica oppure tempo o salute per una protesi come la precedente (**Protesi combinata, fissa in metallo ceramica per i denti residui /removibile ESTETICA per i mancanti**).

In questi casi la soluzione più economica "abbastanza estetica" è la **Protesi removibile con ganci di acciaio normali, cioè lo "scheletrato" purché i denti siano parodontalmente perfetti, cioè con osso sano, senza tasche e stabilissimi!!!**



Sinistra. **Prima.** Estrazioni e chirurgia hanno reso più lunghi i canini inferiori, ma il difetto non è visibile.

Destra. **Dopo.** Con un sorriso medio, il risultato è estetico, pur adottando una **protesi removibile con ganci in acciaio**. Infatti i ganci non sono visibili nella arcata superiore e solo modestamente visibili nella arcata inferiore.

STUDIO ODONTOIATRICO
PAGNI