PDF 5. Estetica Protesica riabilitativa in gravi casi di Parodontite distruttiva, in pazienti cioè che hanno perso quasi tutto il sostegno osseo causato dalle tasche infraossee.

Fasi**:**

1) prima il recupero chirurgico dei denti recuperabili, per l'eliminazione dell'osso inutile delle tasche infraossee causate dalla Parodontite, mediante la chirurgia resettiva (vedi osso nel tratteggio blu), e mantenimento solo l'osso sano (tratteggio rosso).

2) la loro **stabilizzazione** (cioè **collegandoli protesicamente, prima provvisoriamente e poi definitivamente).**

La **stabilizzazione protesica** dei denti **senza l'eliminazione delle tasche** parodontali **è inutile**, perché **la distruzione ossea causata dai batteri** nelle tasche parodontali attorno al dente **continua fino alla mobilità totale e** all'**estrazione**.

La chirurgia resettiva (**vedi a Prevenzione 6 d**)**,** indispensabile per l'eliminazione delle tasche infraossee nei casi di parodontite avanzata, comporta però

un inestetico allungamento delle corone .

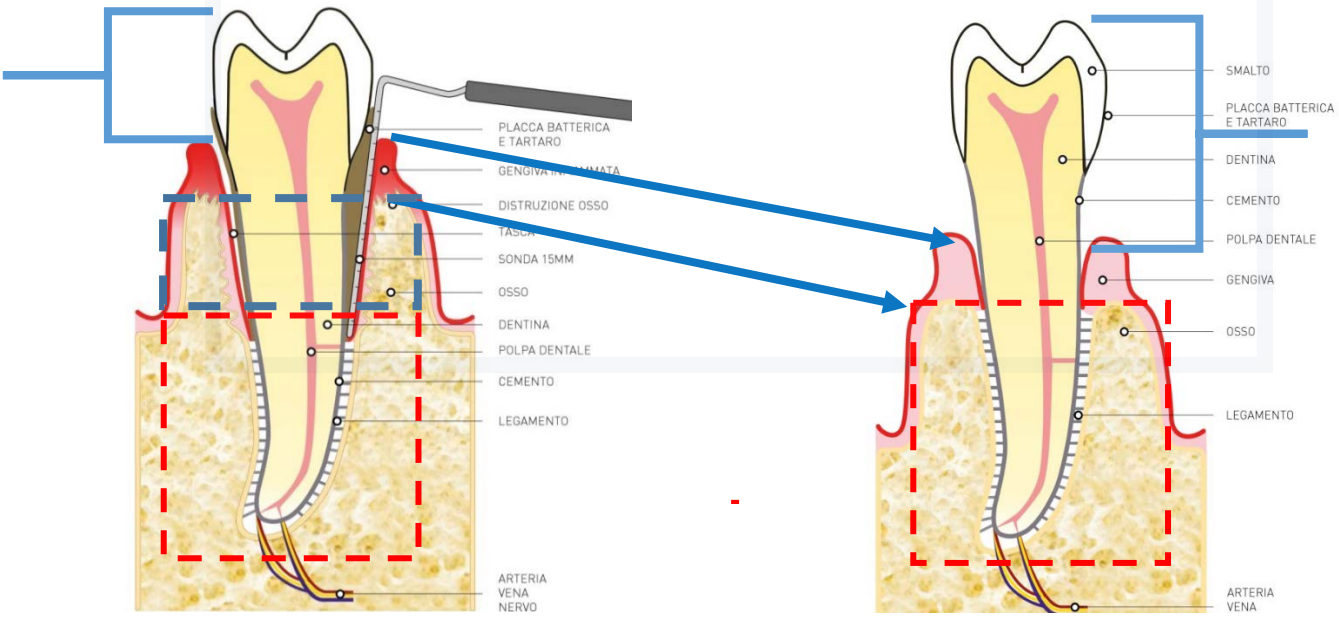

A sinistra: le profonde tasche infraossee vengono eliminate rimuovendone la parete ossea , non utile per il sostegno del dente (tratteggio blu) fino al livello dell'osso sano utile per il sostegno del dente (tratteggio rosso).

A destra: dopo la chirurgia, la corona clinica è più lunga, in quanto solo l'osso sano è stato mantenuto e la gengiva sarà calata al suo livello.

Caso 1.

Eseguito nell'anno 1996, il paziente aveva 65 anni.

La parodontite, differentemente dal primo caso di Estetica PDF4, aveva distrutto gravemente il tessuto osseo supporto dei denti, per cui era stata proposta una dentiera.

Dopo **l'estrazione dei denti non recuperabili** (la Parodontite aveva distrutto l'osso in modo eccessivo), la **detartrasi profonda** e la **chirurgia per eliminare le tasche causate dalla Parodontite dei denti recuperabili**, **i denti affidabili, perché recuperati chirurgicamente erano rimasti solo:**

5 nell'arcata superiore, lunghissimi

3 nell'arcata inferiore, lunghissimi.

Non volendo il paziente ricorrere all'implantologia, a quell'epoca ancora non troppo diffusa, e non volendo affrontare ricostruzioni ossee, ha ricevuto una **protesi combinata, fissa per i denti salvati e removibile con attacchi estetici per i denti estratti, prima provvisoria per il periodo delle cure e infine definitiva.**

STUDIO ODONTOIATRICO PACNI

Sinistra. **Sorriso prima.**

Destra. **Sorriso dopo.**

Sinistra. Interno prima. **Destra. Interno dopo**

Nell'**arcata superiore** è stata eseguita una **protesi fissa con 5 corone ceramo- metalliche sui denti anteriori** risanati chirurgicamente**,** incorporanti sull'ultimo dente **attacchi estetici ai quali si ancorava** una **protesi removibile con attacchi estetici (invisibili), per i 7 denti posteriori**.

Nell'**arcata inferiore** è stata eseguita **anteriormente una protesi fissa (ponte) di 6 corone ceramo- metalliche, sostenuta dai 2 canini , stabilissimi dopo la chirurgia resettiva,** incorporanti sull'ultimo dente **attacchi estetici (invisibili) ai quali si ancorava** una **protesi removibile, per i 6 denti posteriori.** Un dente del giudizio in basso a sinistra era di grande utilità.

Ma perché, una volta guarita chirurgicamente la parodontite, le corone cliniche protesiche allungate dei denti operati, non sono state accorciate per farli sembrare meno lunghi, in pratica non sono stati fatti dei denti protesici di lunghezza normale (circa 0,7 mm 7 1 mm) e quindi belli, come prima della chirurgia?

Sarebbe un grave errore in queste situazioni, confezionare denti di normale lunghezza, perché:

- **la dimensione verticale (**distanza fra le basi ossee a denti chiusi)) del viso del paziente **sarebbe diminuita, cambiando l'aspetto del viso con riduzione del terzo inferiore e aumentando le rughe (look tipo vecchietto del far west!) (vedi a Estetica PDF 1: Nozioni cliniche…)**
- **nel sorriso il paziente non avrebbe esposto i denti, il che avrebbe compromesso l'estetica (vedi Estetica PDF1, sorriso tristissimo).**
- **difetto fonetico, perché gli incisivi superiori e inferiori non avrebbero potuto sfiorarsi pronunciando la "S".**

L'estetica nella protesizzazione di questi denti operati e allungati è comunque risolvibile, dando un colore più "caldo" alla zona del

colletto / radici delle ceramiche, del colore delle radici naturali di una persona di quell'età, per fare un "escamotage estetico" (vedi foto sopra a destra).

dettaglio dell'interno dopo.

Nella remota ipotesi di un sorriso esagerato, lo sguardo si fermerà sulla zona chiara **(comunque queste zone non vengono mai esposte e sono visibili solo allontanando decisamente il labbro).**

Questo problema non si pone nei pazienti senza denti, che ricevono una **dentiera** nella quale i denti finti sono di lunghezza normale e la **differenza di lunghezza** fra le due basi osseo/gengivali abbassate e distrutte dalla parodontite viene colmata simulando gengiva ed osso riassorbiti, con **resina rosa** (Vedi a Estetica: PDF 8)

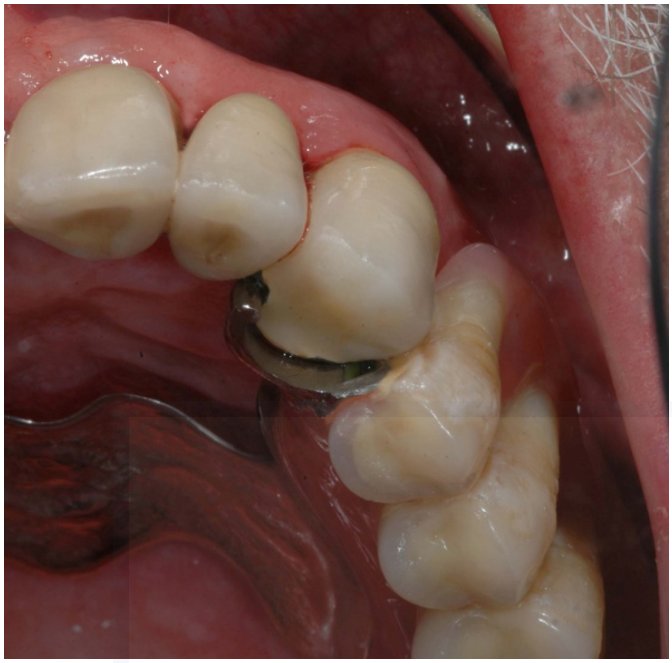

A sinistra. Dettaglio dell'attacco di sinistra al momento della inserzione: l'attacco non è sceso a fine corsa, per scopo dimostrativo.
A destra. Dettaglio dell'attacco di sinistra inserito.
Gli attacchi sono perfettamente mascherati e in un sorriso (vedi 4 foto fa: Sorriso dopo) non si può intuire che oltre la metà dei denti del paziente sono removibili.

Il caso precedente è funzionante da 22 anni, nel 2018.

Caso 2.

Era stata proposta una protesi fissa a sinistra e dopo l'estrazione di tutti i denti di destra (sinistra guardando) estremamente mobili per la Parodontite di confezionare una protesi removibile.
Per questo motivo il caso è difficile, non solo sotto l'aspetto strutturale ma soprattutto per l'estetica della paziente.

Sinistra. Prima. Abbiamo estorto un sorriso, i denti di destra sono molto mobili, perché **le tasche infraossee della Parodontite avevano distrutto il supporto osseo a livelli avanzati, compromettendo la stabilità dei denti in alto destra.**

Destra. Prima. Interno: dopo la chirurgia parodontale osteoresettiva per **l'eliminazione dell'osso malato, parete delle tasche infraossee della Parodontite (vedi schemi sopra)**, **la lunghezza dei denti di destra è aumentata.**

Sinistra. Dopo. Sorriso estetico e possibilità di nutrirsi grazie a denti stabili.
Il bloccaggio protesico FISSO di tutti i denti per consolidarli, è stato realizzato con una **protesi fissa in ceramica su zirconio.**

Destra. Dopo. Solo tirando in alto le labbra**, si vede come le protesi dei denti di destra operati sono più lunghe in alto, dove maggiore era stata la distruzione ossea.**

STUDIO ODONTOIATRICO PACINI