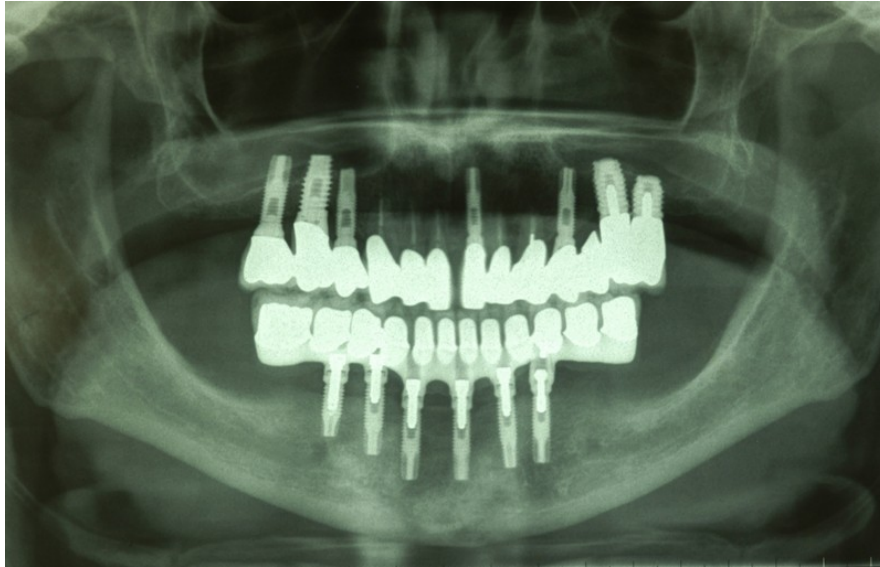

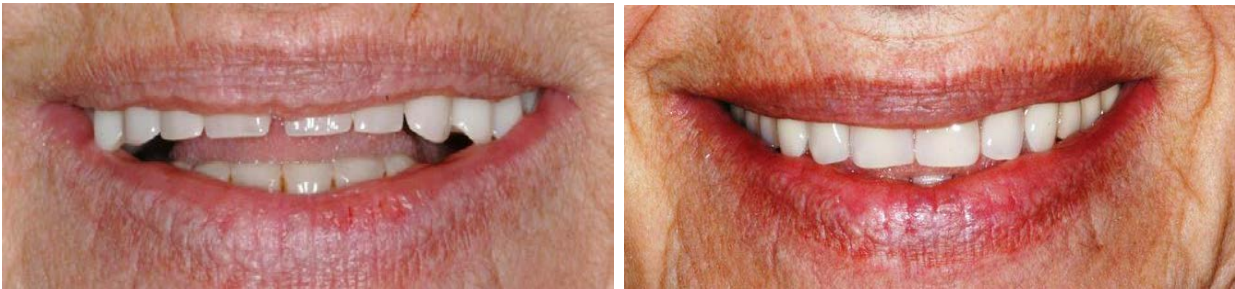Radiografia panoramica dopo.

Nell' arcata superiore rimangono 5 denti che sommati ai 7 impianti consentono una protesi fissa.

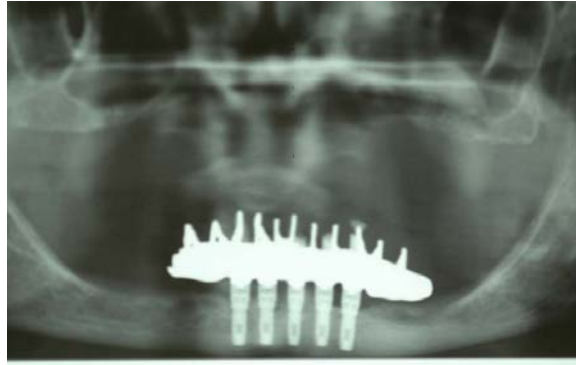
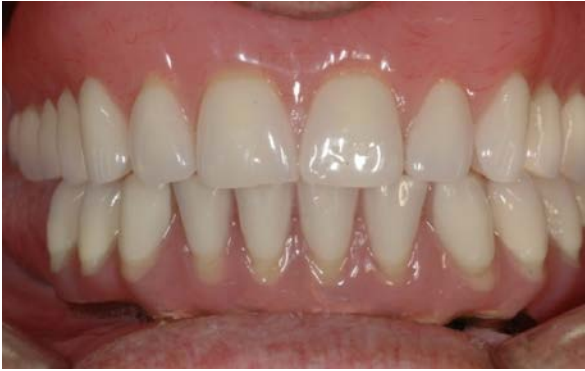Nell' arcata inferiore, una protesi Toronto fissa con 12 denti viene supportata da 6 impianti esclusivamente.

Caso 4.



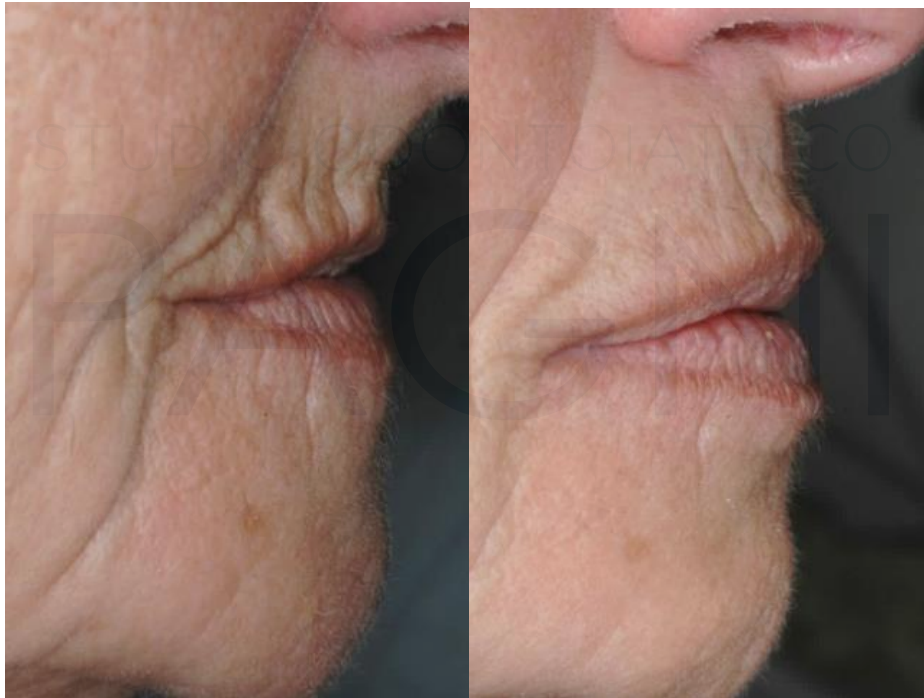
A sinistra. Prima. L'Estetica della dentiera è scadente.

A destra. Dopo. Questa è l'estetica ottenuta con una normale **protesi** totale superiore (dentiera), e una **protesi fissa Toronto** di 12 denti supportata da 5 impianti inferiori.



A sinistra. **Dopo**. Interno bocca. Si vede una normale **Protesi totale superiore**, e una stabilissima **Protesi fissa Toronto inferiore di 12 denti**, supportata da **5 impianti**.

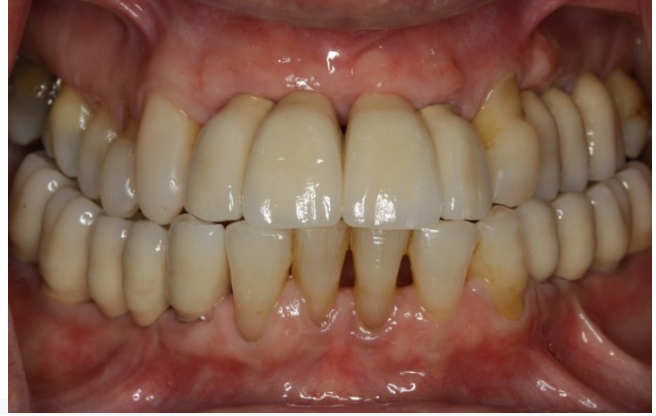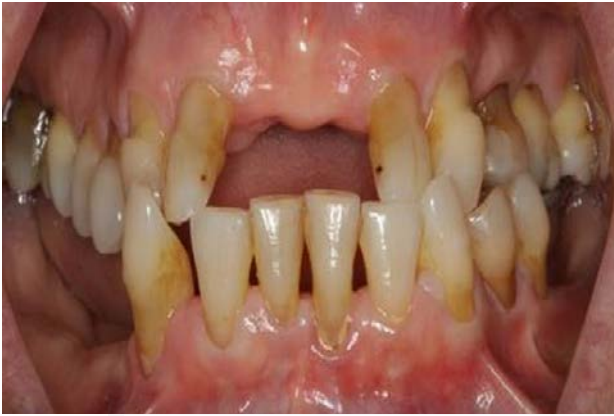A destra. **Dopo**. Nella radiografia panoramica si vedono **5 impianti nella mandibola**, che supportano la **protesi Toronto fissa di 12 denti (3 denti a bandiera per parte)**



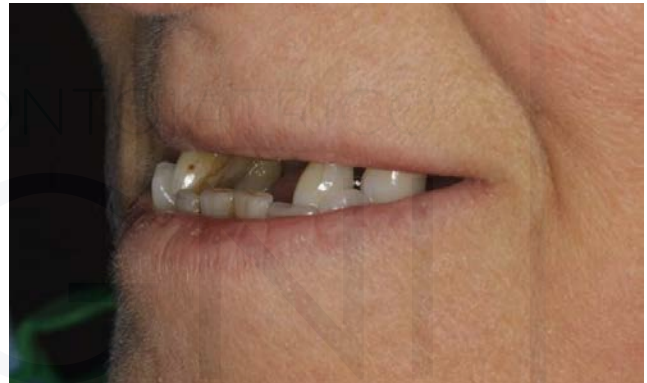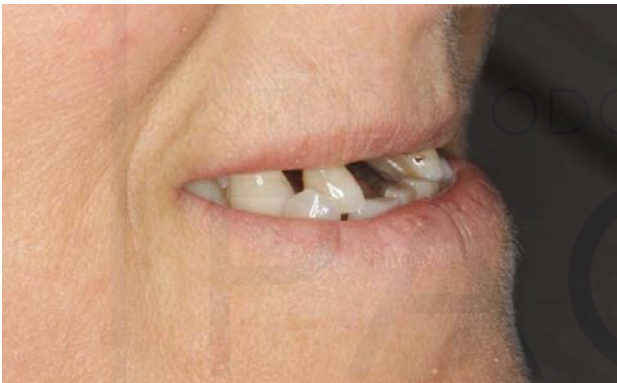A sinistra. **Profilo prima**.

A destra. **Profilo dopo**. La **dentiera superiore e la protesi Toronto fissa inferiore**, conferiscono: **1) sostegno alle labbra**, **2) riduzione delle rughe**, essendo stata rialzata la dimensione verticale, **3) un sorriso estetico**, **4) il ripristino della possibilità di masticare**. **5) una corretta articolazione delle parole**.

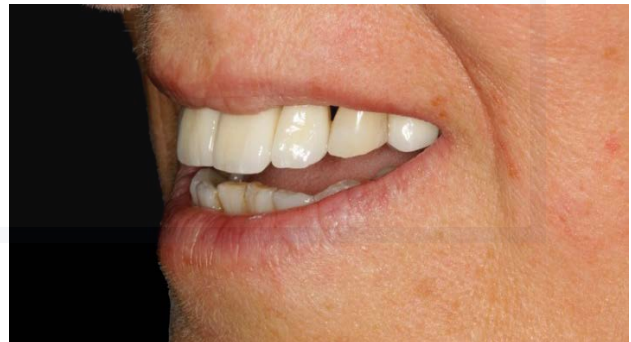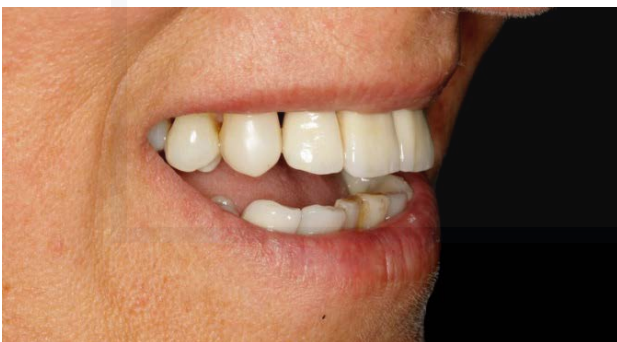Caso 5.



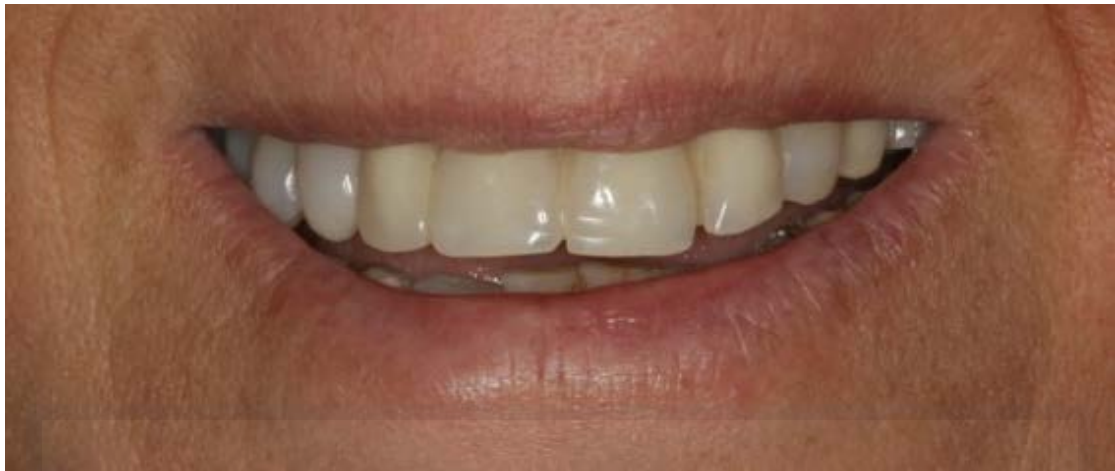Sinistra: dettaglio prima. Era stata consigliata una dentiera.
Destra: invece, inserendo impianti *laddove mancava il supporto dentale*, e recuperando chirurgicamente quelli malati di parodontite è stata eseguita una riabilitazione fissa.



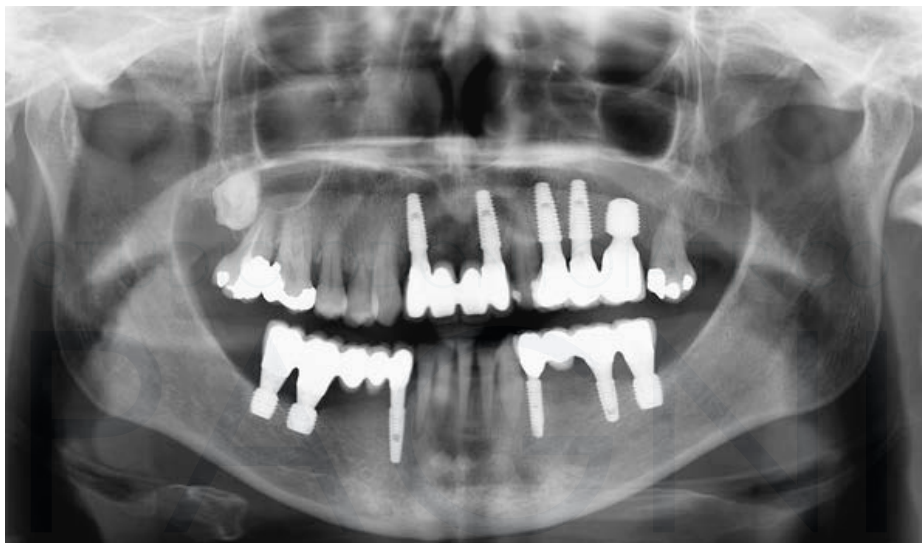Sorriso prima: visioni laterali.



Sorriso dopo. Visioni laterali.



Sorriso dopo, visione frontale.



Radiografia panoramica dopo due anni.

Si evidenziano i supporti implantari per le protesi fisse superiori e inferiori.

Gli impianti inferiori sono particolari, molto corti e molto larghi (vedi a Terapie. Implantologia PDF 7).