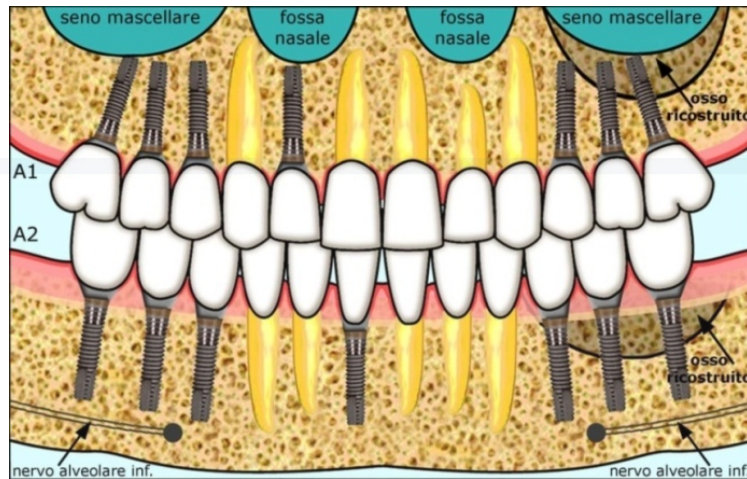
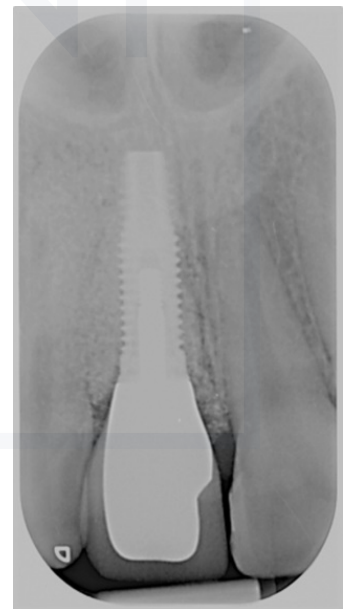
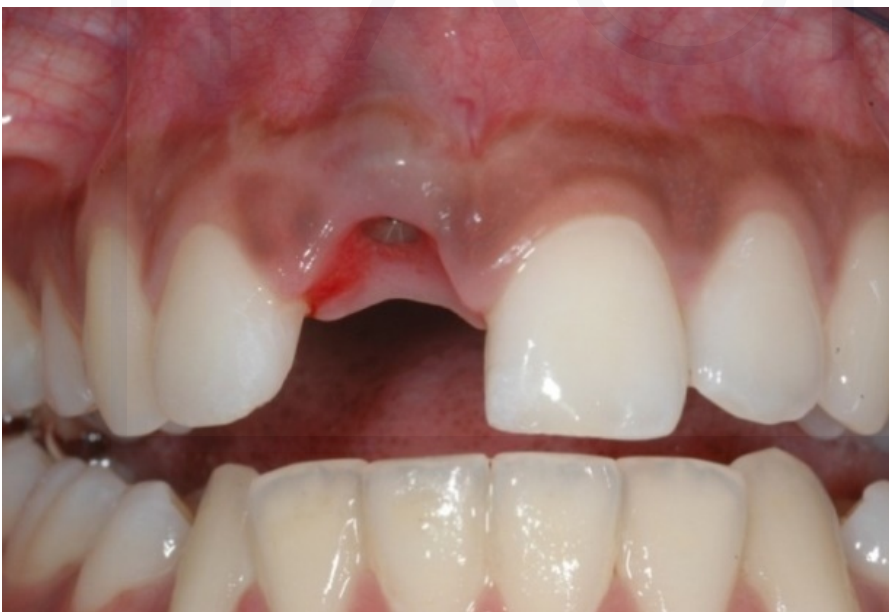
PDF2. Protesi implantare fissa quando manca 1 dente anteriore.

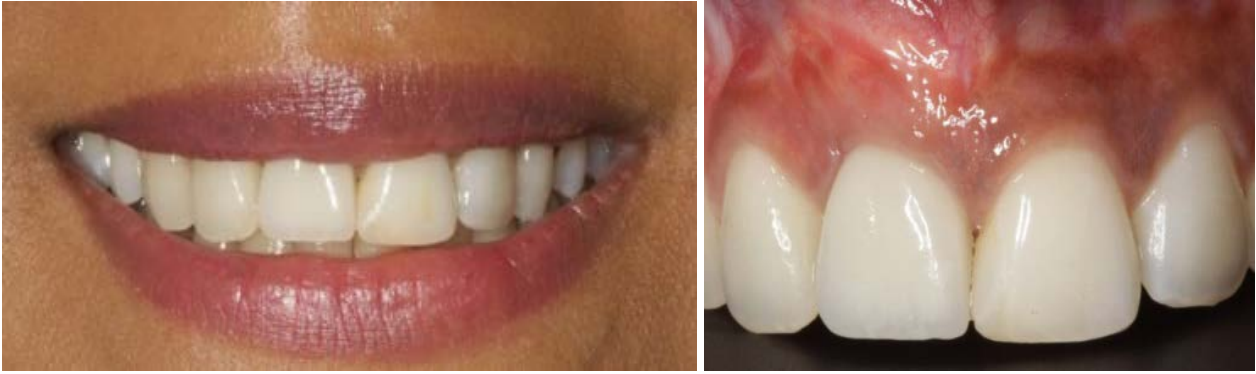

Caso 1.



Il dente è andato perduto per un trauma che ha comportato anche la perdita dell'osso di sostegno per contenere un impianto.

Dopo i 6 mesi necessari per la ricostruzione dell'osso, è stato inserito un impianto, e dopo 3 mesi è stata applicata una corona in ceramica.



Sinistra: Sorriso ripristinato.

Destra. Nel dettaglio si apprezza ancor meglio l'estetica conseguita grazie alla corona in ceramica su zirconio, supportata dall'impianto.

STUDIO ODONTOIATRICO
PAGNI