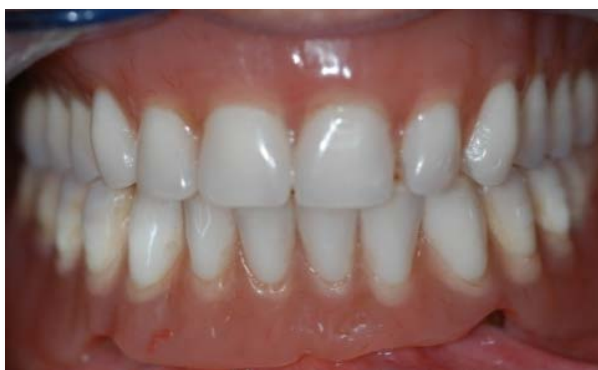
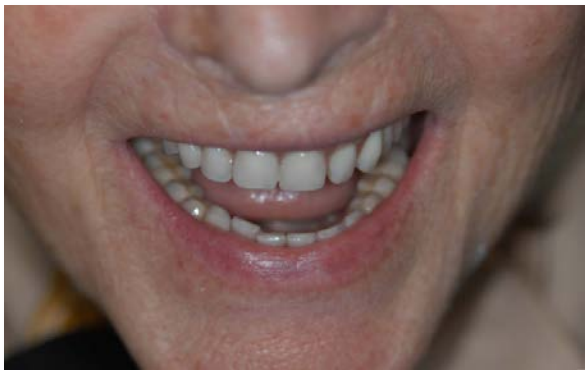


A sinistra
totale
impianti
ritenzio
A destra
dimos

protesi

PA G^o NI

Sinistra
incorp
Destra

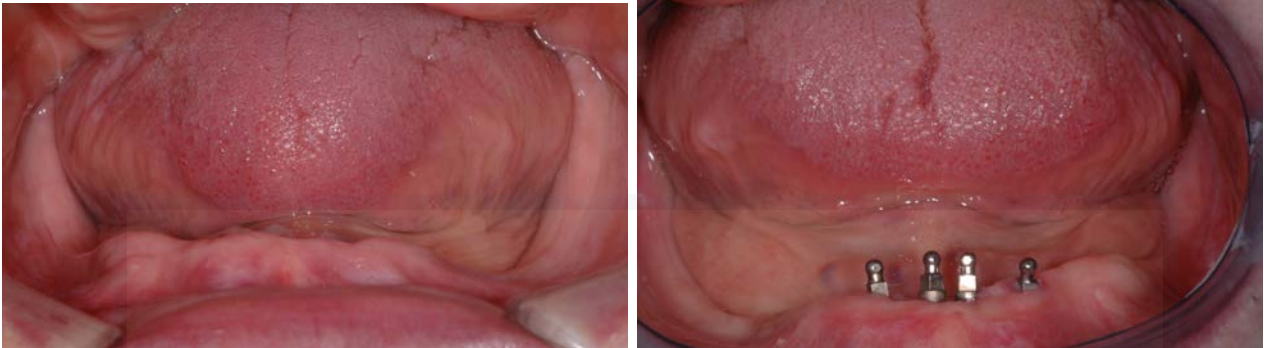
pianti.

La Protesi totale inferiore non era ritentiva. **Grazie all'inserzione di 4 mini-impianti (larghi 2 millimetri) è stata resa ritentiva.** Caso effettuato nel 2003, controllato nel 2018.

La paziente era portatrice di una **dentiera inferiore** a suo giudizio estetica ma **non stabile, e non poteva nè masticare, nè parlare efficacemente**, nonostante l'uso delle paste adesive.

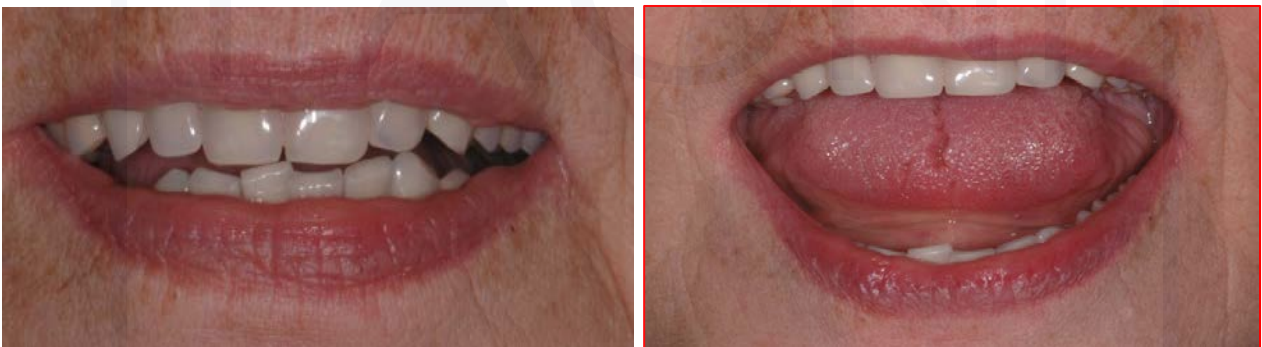Non voleva ricevere una Protesi fissa Toronto come si vede nei

precedenti casi visibili in PDF 4 e PDF5, le bastava che la sua vecchia dentiera fosse stabile.



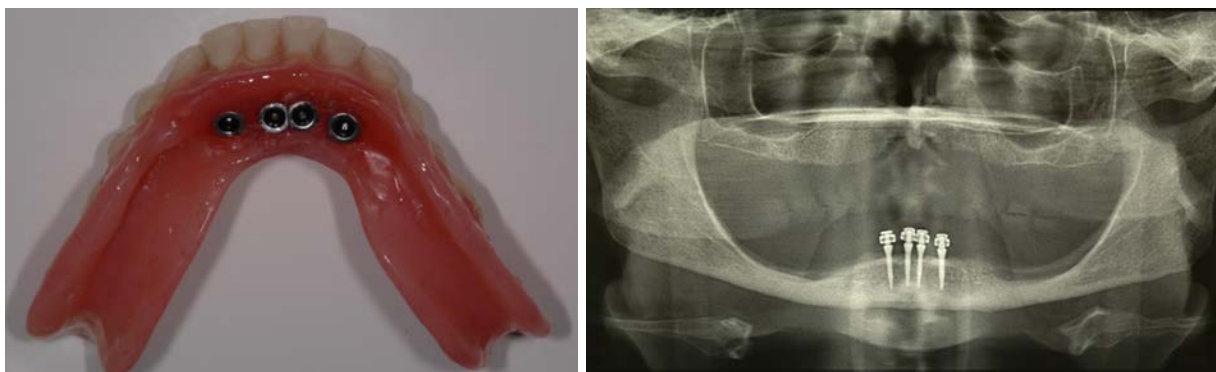
Sinistra. Ore 09: inserimento di 4 minimpianti incorporanti un "attacco maschio".

Destra. Ore 11: nella **protesi totale removibile (dentiera)**, sono stati incorporati 4 "elementi femmina" che incastrandosi negli attacchi maschi degli impianti consentiranno **stabilità** e quindi una **masticazione efficace**. La paziente può facilmente rimuovere la protesi dopo i pasti e pulirla comodamente fuori bocca con uno spazzolino da denti normale, dopo avere spazzolato le teste degli impianti in bocca.



Sinistra. La Protesi totale superiore e l'**OVERDENTURE impianto ritenuta inferiore** in bocca. L'estetica dei denti inferiori è quella della vecchia protesi della paziente.

Destra. La protesi inferiore ha ora stabilità masticando, e aprendo la bocca al massimo **non si disloca**.

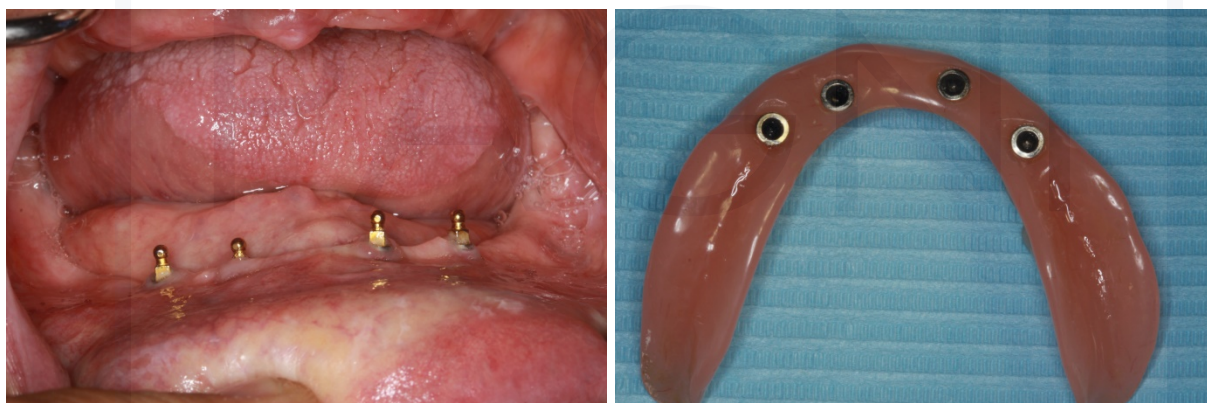


Sinistra. La parte inferiore della protesi, ingloba le 4 femmine con anello in teflon, che stabilizzano la protesi sulla testa dei maschi degli impianti.

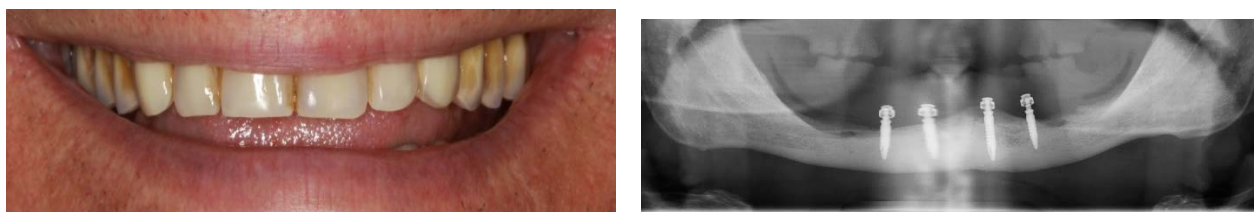A destra. Nella radiografia panoramica, rilevata al controllo dopo 12 anni si evidenzia il buono stato dei 4 minimpianti. Sono visibili anche gli attacchi femmina.

Caso 3.

Protesi totale inferiore non ritentiva. **Grazie all'inserzione di 4 mini-impianti è stata resa ritentiva.** Caso effettuato nel 2012 controllato nel 2018.



Sopra. Visione della mandibola con le teste dei **4 mini** impianti maschi aventi una funzione di stabilizzazione della dentiera, e a destra **la parte inferiore della dentiera con le componenti protesiche femmina incorporate.**



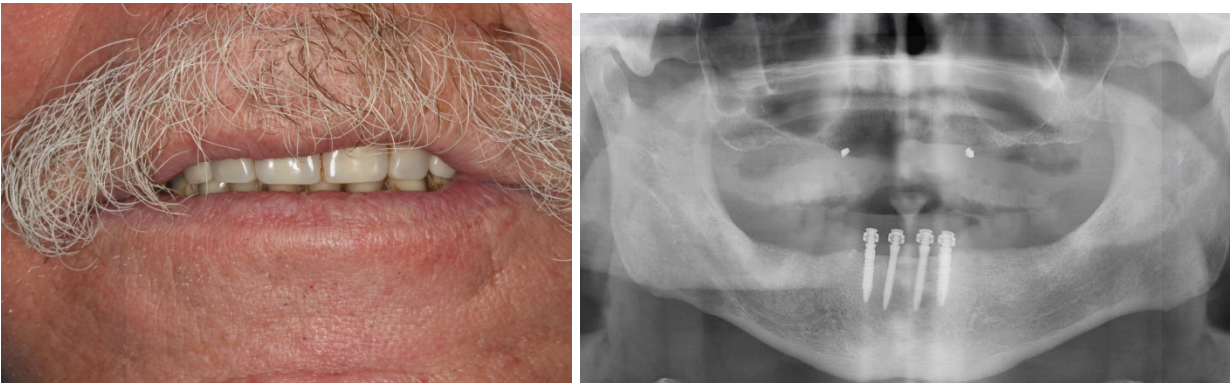
A sinistra. Il sorriso del paziente, la protesi vecchia superiormente è stata mantenuta perché il paziente ne era soddisfatto, anche se "non estetica". La protesi inferiore anch'essa non estetica è però stabilissima perché

trasformata in **OVERDENTURE** impianto ritenuta.

A destra. Nella radiografia panoramica, a 5 anni dall' inserzione degli impianti, si nota la salute degli impianti inferiori.

Caso 4.

Protesi totale inferiore non ritenitiva. Grazie all'inserzione di 4 mini-impianti è stata resa ritenitiva. Caso effettuato nel 2010 controllato nel 2018.



La arcata mascellare portatrice di protesi totale (dentiera) era soddisfacente per il paziente.

STUDIO ODONTOIATRICO
PAGNI